รายงานผู้ป่วย : การรักษาภาวะตามัวฉับพลันในเด็กของโรงพยาบาลนางรอง

Management of acute vision loss of children in Nangrong hospital : A case report

Vipavadee Laophulsuk M.D.* วิภาวดี เหล่าพูลสุข พ.บ.*

ABSTRACT

Background : Acute visual loss in children needs urgent attention and treatment. It may be unilateral or bilateral. Management of visual loss depends on clinical features, associated symptoms, and aspect of the optic disc.

Objective : To report the clinical features and outcome of the treatment of children with optic neuritis in Nangrong Hospital.

Method : Case report

Case report : A 13-year-old boy with abrupt unilateral visual loss. Neuro-Ophthalmological examination revealed visual acuity of finger counting in right eye and 20/20 in left eye, with decreased consensual pupillary light reflexes and Ishihara color vision test in right eye. Fundus examination demonstrated swelling optic disc in right eye. The visual field test showed signs of cecocentral scotoma in right eyes. He received a diagnosis of unilateral optic neuritis. He was treated with intravenous and continues with oral prednisolone. On the discharged day his visual acuity improved to 20/20.

Conclusion : Optic neuritis produced a subacute loss of vision. In both population the ophthalmologist will play a central role in the diagnosis, treatment, and management of the patient. Treatment in children still used data from The ONTT and CHAMPS trials. This case report shows that the clinical features of childhood optic neuritis in the presence of normal cranial imaging. Nevertheless, the patient be received an evaluated and followed-up for multiple sclerosis

Keywords : childhood optic neuritis, optic neuritis, optic nerve inflammation, acute vision loss, multiple sclerosis.

*แพทย์ชำนาญการ วุฒิบัตรผู้เชี่ยวชาญจักษุวิทยา อนุสาขาต้อหิน กลุ่มงานจักษุวิทยา โรงพยาบาลนางรอง

บทคัดย่อ

หลักการและเหตุผล : ภาวะสายตามัวเฉียบพลันในเด็กไม่ว่าจะเกิดขึ้นตาเดียวหรือสองตาก็ตาม จำเป็นต้องได้รับการรักษาอย่างเร่งด่วนตามตำแหน่งและสาเหตุของการเกิดโรค

วัตถุประสงค์ : เพื่อนำเสนอประวัติการรักษา รูปภาพ และผลของการรักษาภาวะสายตามัวเฉียบพลันในเด็ก

วิธีการศึกษา : นำเสนอรายงานผู้ป่วย

รายงานผู้ป่วย : ผู้ป่วยเด็กชายไทยอายุ 13 ปี มาพบแพทย์ด้วยอาการตาข้างขวามัว โดยก่อนมีอาการตามัวประมาณสองสัปดาห์ ผู้ป่วยมีการติดเชื้อของทางเดินหายใจมาก่อน ตรวจร่างกายพบว่าสายตาข้างขวามัวในระดับนับนิ้วมือได้หนึ่งฟุต ร่วมกับมีการลดลงของการ มองเห็นสีและการตอบสนองต่อแสงของม่านตา ตรวจจอประสาทตาพบว่ามีขั้วประสาทตาบวม ตรวจลานสายตาพบมีจุดบอดตรงกลาง ผู้ป่วยได้รับการวินิจฉัยว่าเป็นขั้วประสาทตาอักเสบและได้รับการรักษา ผลการรักษาพบว่าสายตากลับมาเป็นปกติในระดับ 20/20

สรุป : ภาวะขั้วประสาทตาอักเสบจะทำให้เกิดตามัวฉับพลัน จักษุแพทย์มักเป็นผู้ที่พบในระยะแรก การรักษาในเด็กยังคง ยึดหลักตาม ONTT และ CHAMPS เช่นเดียวกับผู้ใหญ่ อย่างไรก็ตามควรส่งตรวจเพิ่มเติมเพื่อหาหลักฐานของโรค multiple sclerosisร่วมด้วย

คำสำคัญ : ขั้วประสาทตาอักเสบ, สายตามัวฉับพลันในเด็ก

บทนำ

Optic neuritis เป็นภาวะที่เกิดจากการอักเสบของขั้วประสาทตาเป็นผลให้เยื่อหุ้มเส้นประสาทบวมและถูกทำลาย เป็นสาเหตุให้เกิดภาวะตามัวฉับพลัน ผู้ป่วยมักจะอยู่ในช่วงอายุ 20-50 ปี โดยอายุเฉลี่ยอยู่ที่ 30-35 ปี แต่อย่างไรก็ตาม optic neuritis สามารถเกิดได้ทุกช่วงอายุ[1] พบว่าผู้หญิงมักเกิดโรคมากกว่าผู้ชายในอัตราส่วน 3:1[1] อุบัติการณ์ของการเกิดโรคต่อปี คือ 1-5 ต่อ 100,000[2] ความชุกของโรคคือ 115 ต่อ 100,000 คน[2] โรคนี้มีความสำคัญ เนื่องจากมักเกิดกับคนอายุน้อยซึ่งอยู่ในวัยเล่าเรียนหรือวัยทำงาน การเกิดภาวะสายตามัวจะเป็นอุปสรรคต่อการศึกษา การทำงาน เป็นภาระของครอบครัวและสังคม นอกจากนี้ยังพบว่าอาจเป็นอาการแสดงเบื้องต้นของโรค multiple sclerosis (MS) ซึ่งเป็นโรคที่รักษาได้ยากที่ก่อให้เกิดภาวะทุพลภาพ หรือพิการแก่ผู้ป่วย ดังนั้นการวินิจฉัยโรคได้รวดเร็ว รวมถึงเลือกวิธีการรักษาได้ถูกต้อง การให้ความรู้เกี่ยวกับโรคแก่ผู้ป่วยและญาติ จะช่วยลดปัญหาที่เกิดจากภาวะดังกล่าวได้

การวินิจฉัยแยกโรคของภาวะสายตามัวฉับพลันในเด็กต้องวิเคราะห์ว่ามีสาเหตุมาจากโรคของจอประสาทตา, ขั้วประสาทตา หรือจากสมอง (cortical blindness)

1. โรคของจอประสาทตา เช่น Leber neuroretinitis, Leber hereditary optic neuropathy จะพบ neuroretinitis และ pseudo-papilledema ซึ่งไม่พบลักษณะดังกล่าวใน optic neuritis สามารถใช้อาการแสดงเช่นนี้แยกจาก optic neuritis ได้ส่วน Stargardt macular dystrophy ซึ่งเป็นความผิดปกติของ gene mutation จะทำให้เกิดตามัวฉับพลันในระยะเวลาเป็นสัปดาห์ได้เหมือน optic neuritis แต่ในระยะแรกจะยังตรวจไม่พบความผิดปกติของจอประสาทตา

2. โรคขั้วประสาทตาอื่นๆ เช่น ภาวะ ischemic optic neuropathy (AION) สามารถแยกจากจากภาวะ optic neuritis ได้โดยดูจากลักษณะของขั้วประสาทตาที่จะมี hyperemia ในระยะแรกแต่ต่อมาขั้วประสาทตาจะมีลักษณะ atrophy ร่วมกับการที่ผู้ป่วยอาจจะมีประวัติของภาวะ systemic hypotension หรือ intra ocular hypertension เช่น มีประวัติการเสียเลือด, shock, post renal dialysis, migraine, thrombotic disorder และในเด็กที่มีอาการตามัวฉับพลันที่สามารถทำการตรวจลานสายตาได้ การตรวจลานสายตาจะช่วยแยกโรคได้ โดยใน AION จะพบลานสายตาผิดปกติแบบ altitudinal defect ส่วนในภาวะขั้วประสาทตาอักเสบจะพบลานสายตาผิดปกติแบบ central scotoma

3. ตามัวจากความผิดปกติของสมอง (cortical blindness) มักเกิดได้จากหลายสาเหตุ เช่น โรคหลอดเลือดสมอง ภาวะติดเชื้อ ภาวะ metabolic ต่างๆ หรือแม้แต่ตามัวจากอาการชัก (seizures) และ migraineการตรวจลานสายตาจะและจากประวัติจะช่วยแยกโรคได้

สาเหตุอื่นๆ ที่อาจพบได้ เช่น systemic lupus erythrematosus, vasculitis อื่นๆ, granulomatous process เช่น sarcoidosis, syphilis ถึงแม้ว่าภาวะนี้มักจะมีความผิดปกติทางตาอย่างอื่นร่วมด้วย เช่น uveitis, chorioretinitis, retinal periphlebitis แต่ก็สามารถพบว่าเกิดเฉพาะขั้วประสาทตาอักเสบเดี่ยวๆ ได้ การมี infiltration with carcinoma หรือ lymphoma, การติดเชื้อของ paranasal sinus, สมองหรือเยื่อหุ้มสมอง การสัมผัสพิษของโลหะหนักหรือยา

บางชนิดก็สามารถพบว่าเกิดขั้วประสาทตาอักเสบได้เช่นกัน ส่วนภาวะการกดทับของเส้นประสาทมักจะไม่ทำให้เกิดขั้วประสาทตาบวม รวมถึงอาการตามัวจะมีลักษณะค่อยๆเป็นมากขึ้น และการทำลานสายตาจะช่วยแยกโรคได้

รายงานผู้ป่วย

เด็กชายไทยอายุ 13 ปี มารักษาที่โรงพยาบาลนางรองเมื่อเดือนกุมภาพันธ์ พ.ศ. 2552 ด้วยเรื่อง ตาขวามัว 1 สัปดาห์ ผู้ป่วยปฏิเสธโรคประจำตัว ปฏิเสธอุบัติเหตุ ปฏิเสธการใช้ยาก่อนหน้านี้ 2 สัปดาห์ผู้ป่วยมีอาการติดเชื้อทางเดินหายใจส่วนบน และมีไข้ต่ำๆ

ตารางที่ 1 ผลการตรวจร่างกายทางตา

	ตาขวา	ตาซ้าย
Visual acuity	Finger counting	20/20
Pupil	Relative afferent papillary defect = positive	Relative afferent papillary defect = negative
Color vision	Missed control	Normal
Motility, lids, orbits	Normal	Normal
Fundus	Swollen optic disc (ภาพที่ 1)	Normal (ภาพที่ 3-4)
Visual field	Central scotoma	Normal

- serology testing VDRL, FTA-ABS (for luetic neuritis) = non-reactive
- Chest X-rays (for sarcoidosis) ผลปกติ
- Antinuclear antibody, anti-DNA (for lupus, vasculitis) = non-reactive
- CT brain ผลปกติ

ผู้ป่วยได้รับการวินิจฉัยว่าเป็น unilateral optic neuritis และได้รับการรักษาด้วย methy prednisolone 250 มิลลิกรัม/กิโลกรัม IV ทุก 6 ชั่วโมง ทั้งหมด 3 วัน แล้วต่อด้วย oral prednisolone 1 มิลลิกรัม/กิโลกรัม 11 วันผลการรักษาพบว่าการมองเห็นดีขึ้นเป็น 20/20 ในตาขวาและขั้วประสาทตาลดบวมกลับมาเป็นปกติ (ภาพที่ 2)



ภาพที่ 1 ภาพขั้วประสาทตาด้านขวาก่อนรักษา

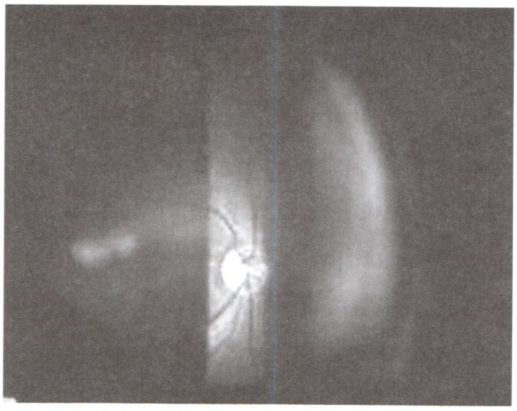

ภาพที่ 2 ภาพขั้วประสาทตาด้านขวาหลังรักษา

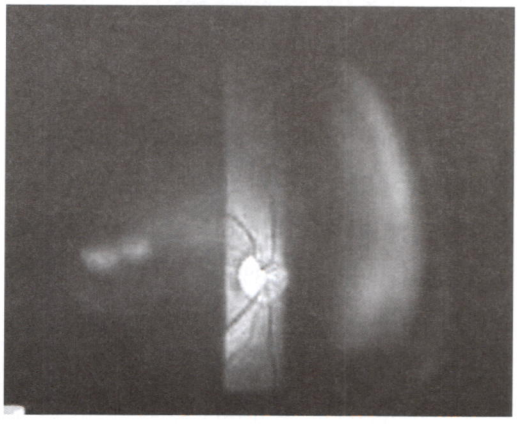

ภาพที่ 3 ภาพขั้วประสาทตาด้านซ้ายก่อนรักษา

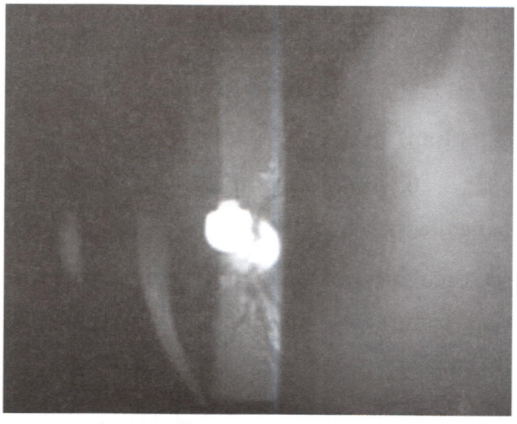

ภาพที่ 4 ภาพขั้วประสาทตาด้านซ้ายหลังรักษา

วิจารณ์

Optic neuritisในเด็กเป็นภาวะที่น่าสนใจ และควรให้ความสำคัญ เนื่องจากเป็นภาวะที่พบได้น้อยอีกทั้ง ยังไม่มีข้อสรุปของการรักษาที่แน่นอนและยังไม่มีการศึกษาถึงการพยากรณ์โรคที่แน่ชัด และภาวะดังกล่าวนี้อาจเป็นอาการเริ่มแรกของโรค multiple sclerosis ได้ ดังนั้นหากได้รับการดูแลรักษา การติดตามโรค หรือการให้ความรู้กับผู้ป่วยและญาติไม่เพียงพอสามารถก่อให้เกิดปัญหาทั้งต่อผู้ป่วยเองที่ต้องสูญเสียความสามารถในการเล่าเรียน การทำงาน และเนื่องจากโรคนี้มักเกิดกับผู้ป่วยอายุน้อยทำให้สังคมต้องมีภาระในการดูแลผู้พิการทุพลภาพเพิ่มขึ้น หรือแม้แต่ปัญหาการฟ้องร้องต่อแพทย์ผู้รักษา ดังนั้นความรู้ ความเข้าใจของแพทย์ต่อภาวะนี้จึงมีความสำคัญอย่างยิ่ง เนื่องจากอาการแสดงของโรคอาจมีไม่ครบตาม criterior แต่สามารถสรุปอาการ และอาการแสดงของผู้ป่วยในเบื้องต้นมีดังนี้

Clinical characteristic

1. ตามัวฉับพลันในเวลาเป็นชั่วโมงหรือเป็นวัน และมัวมากขึ้นเรื่อยๆ ภายใน 1-2 สัปดาห์

2. ความรุนแรงของการสูญเสียการมองเห็นมีได้หลายระดับตั้งแต่มีอาการตามัวเพียงเล็กน้อยจนกระทั่งถึงมองไม่เห็นแม้แสงสว่าง[3-4]

3. มักจะมีอาการตามัวเพียง 1 ข้าง ยกเว้นในเด็กโดยเฉพาะที่มีสาเหตุจาการติดเชื้อ

ไวรัส เช่น measle, mumps, chickenpox ที่มักมีอาการทั้ง 2 ข้าง[4]

4. มีอาการตามัวร่วมกับปวดตา ปวดกระบอกตา โดยเฉพาะขณะที่กลอกตา โดยอาการปวดตามักจะเกิดก่อนอาการตามัว หรือเกิดพร้อมๆ กันก็ได้[4-5]

5. มีความผิดปกติในการมองเห็นสี หรือมีการมองเห็นสีจางลง (desaturation) ความผิดปกติของ contrast sensitivity, ความผิดปกติของการมองภาพสามมิติโดยเฉพาะในวัตถุที่มีการเคลื่อนไหว (Pulfrich's phenomenone), มีอาการตามัวเมื่อออกกำลังกาย (Uhthoff's symptom)[6]

6. การมองเห็นของลานสายตาผิดปกติ โดยพบได้หลายแบบ เช่น central and cecocentral scotoma, altitudinal defect, general constriction[7] การมองเห็นภาวะในขั้วประสาทตาอักเสบจะเริ่มดีขึ้นในสัปดาห์ที่ 2-3 และสายตาอาจกลับมาเป็นปกติได้ในสัปดาห์ที่ 4-5 แต่พบว่ามีผู้ป่วยบางส่วนการมองเห็นดีขึ้นแต่ไม่เท่าเดิมและส่วนน้อยที่สายตาไม่ดีขึ้นเลย จากการศึกษาเด็กที่เกิดภาวะขั้วประสาทตาอักเสบของ Kenedy-Carroll[8] พบว่ามักจะมีอาการแสดงของขั้วประสาทตาบวม และเด็กมักจะมีอาการตามัวทั้งสองข้าง ซึ่งอาจจะเป็นเพราะว่าเด็กที่มีอาการตามัวข้างเดียวมักจะไม่ค่อยมีปัญหาเรื่องการมองเห็นจนกว่าจะมีอาการทั้งสองตาจึงค่อยมาโรงพยาบาล นอกจากนี้พบว่าการติดเชื้อไวรัสต่างๆ เช่น mumps, chickenpox และการติดเชื้อทางเดินหายใจอื่นๆ มักเกิดขึ้นบ่อยในช่วงวัยเด็ก ซึ่งการติดเชื้อเหล่านี้มักจะทำให้เกิดภาวะ inflamation มากกว่า demyelination จึงเป็นสาเหตุให้ในเด็กภาวะ optic neuritis มักไม่พบว่าเกิด multiple sclerosis จากการศึกษาในเด็กที่เกิดภาวะขั้วประสาทตาอักเสบหลังจากได้รับวัคซีนของ Scandinavian study[9] พบว่าจะมีอาการทั้งสองตาและส่วนใหญ่ต่อมาเกิดภาวะ multiple sclerosis จึงน่าจะเป็นไปได้ว่า immune mechanism จะเป็น risk factor ของ multiple sclerosis

จากการศึกษาความเสี่ยงของการเกิดภาวะการเกิด multiple sclerosis ในเด็กที่เกิดภาวะขั้วประสาทตาอักเสบของ Mayo Clinic study[10] พบว่าภายใน 10 ปีเด็กจะเกิดภาวะ multiple sclerois ได้ 13% และ 40 ปีเด็กจะเกิดภาวะ multiple sclerois ได้ 26% ส่วนอายุ เพศ ระดับสายตา และลักษณะของจอประสาทตาไม่มีผลต่อการเกิดภาวะ multiple sclerois แต่พบว่าความเสี่ยงของการเกิดภาวะ multiple sclerois จะเพิ่มมากขึ้นเมื่อเกิดอาการทั้งสองตา หรือเกิด recurrent optic neuritis บ่อยๆ และความเสี่ยงของการเกิดภาวะ multiple sclerois จะลดลงถ้าพบว่ามีอาการติดเชื้อไวรัส เช่น ติดเชื้อทางเดินหายใจ ติดเชื้อทางเดินอาหาร หรือมีอาการไข้สูงหนาวสั่นก่อนมีอาการตามัวภายในเวลาไม่เกิน 2 สัปดาห์

ตารางที่ 2 เปรียบเทียบ Optic Neuritis ในเด็กและผู้ใหญ่[17]

Adult Optic Neuritis	Pediatric Optic Neuritis
Unilateral	Bilateral
Retrobulbar optic neuritis	Papillitis
Commonly associated with pain on eye movements	Commonly associated with headache
Most often idiopathic	Most often postinfectious or postimmunization
High probability of recurrent inflammatory demyelinating events in the CNS and a diagnosis of MS	Low probability of recurrent demyelinating events and a diagnosis of MS

สำหรับในผู้ป่วยรายนี้พบว่าก่อนมีอาการตามัวได้มีประวัติของการติดเชื้อทางเดินหายใจมาก่อนร่วมกับมีอาการตามัวฉับพลันในข้างขวา รวมทั้งระดับการมองเห็นสีลดลง มีความผิดปกติของการตอบสนองต่อแสงของม่านตา และลานสายตาตรวจพบมีจุดบอดที่ผิดปกติ ตรวจร่างกายพบมีขั้วประสาทตาบวม ส่วนจุดรับภาพและส่วนอื่นๆของจอประสาทตายังปกติ ดังนั้นในเบื้องต้นโรคที่เป็นไปได้มากที่สุดคือ optic neuritis ส่วนความสี่ยงต่อภาวะ multiple sclerosis ได้ข้อสรุปเบื้องต้นจากการตรวจเอ็กซเรย์คอมพิวเตอร์สมองว่าปกติ

การรักษา

จาก optic neuritis treatment trial (ONTT)[11] ได้พยากรณ์โรคในผู้ใหญ่พบว่าสายตาจะสามารถกลับมาดีขึ้นได้เองโดยไม่ต้องใช้ยา แต่อย่างไรก็ตามการรักษาแนะนำให้ใช้ methylprednisolone 250 มิลลิกรัมทางหลอดเลือดดำ ทุก 6 ชั่วโมง นาน 3 วันตามด้วยกิน prednisone 1 มิลลิกรัม/กิโลกรัม/วันนาน 11 วัน สำหรับในเด็กยังไม่มีการศึกษาถึงการพยากรณ์โรคแต่พบว่าในเด็กการกลับคืนมาของสายตาค่อนข้างดี[12] และยังไม่มีการศึกษาถึงผลของการให้ high-dose corticosteroidsในเด็กสำหรับขนาดของยาที่แนะนำให้ใช้คือ 1-2 มิลลิกรัม/กิโลกรัมนาน 3-5 วันหรือ 125-250 มิลลิกรัม/กิโลกรัมทุก 6 ชั่วโมง หลังการรักษาสายตาจะสามารถดีขึ้นภายใน 1-2 สัปดาห์แต่ส่วนใหญ่ภายใน 6 เดือน โดยพบว่าการรักษาด้วย corticosteroid จะได้ผลเมื่อผู้ป่วยได้รับภายใน 2 สัปดาห์[13] ผลการรักษาภายในระยะเวลา 5 ปี[14] พบว่าผู้ป่วยมีการมองเห็นดีขึ้น โดยผู้ป่วยประมาณ 87% มีระดับสายตาดีกว่า 6/9 และอาการสายตามัวในผู้ป่วยที่ได้รับการรักษาด้วย methylprednisolone IV จะกลับมาเป็นปกติเร็วกว่าให้ oral steroids นอกจากนี้ลานสายตาและการมองเห็นสีมักจะกลับคืนเป็นปกติด้วย แต่การตรวจ contrast sensitivity อาจจะยังคงพบความผิดปกติเหลืออยู่เป็นระยะเวลานานได้ ในทางตรงกันข้ามการให้ oral steroids อย่างเดียวจะทำให้เกิดผลเสียคือจะไปทำให้เกิดภาวะ recurrent optic neuritisได้สูงกว่า[15] (30% recurrence rate, เมื่อเปรียบเทียบกับ 14% recurrence rate ในกลุ่มที่ได้รับการรักษาด้วย IV methylprednisolone, และ 16% recurrence rate ในกลุ่มที่ได้รับ placebo) ดังนั้นในปัจจุบันจึงห้ามใช้ oral steroids เป็นยาเริ่มต้นรักษาภาวะนี้ ความสัมพันธ์ระหว่าง

optic neuritis และ multiple sclerosis จาก ONTT พบว่าผู้ป่วยที่เป็นโรคเส้นประสาทตาอักเสบมีโอกาสเป็นโรค multiple sclerosis ประมาณ 30% โดยผู้ป่วยที่มีความเสี่ยงต่อการเกิดโรคคือผู้ที่พบความผิดปกติจากการตรวจ MRI ผู้ที่เคยมีอาการแสดงของการทำงานของเส้นประสาทสมองผิดปกติ หรือเคยเป็นโรคเส้นประสาทตาอักเสบของตาอีกข้างมาก่อน จากการศึกษาในระยะเวลา 2 ปีของผู้ป่วยเส้นประสาทตาอักเสบที่ได้รับการรักษาด้วยยา สเตียรอยด์ชนิดฉีดเข้าหลอดเลือดดำจะมีโอกาสเป็นโรค multiple sclerosis น้อยกว่า แต่ภายหลังระยะเวลา 5 ปี พบว่าไม่มีความแตกต่างกันระหว่างผู้ป่วยที่ได้รับกับไม่ได้รับยา แสดงว่าการให้ยา สเตียรอยด์ชนิดฉีดเข้าหลอดเลือดดำให้ผลการรักษาในระยะเวลาสั้นๆ ปัจจุบันมีการนำ Interferon-beta (Avonex®) มารักษาผู้ป่วย multiple sclerosis ที่มีอาการซ้ำหลายๆครั้งพบว่าช่วยลดความรุนแรงและอัตราการเกิดโรคซ้ำได้[16] ทั้งนี้เนื่องจากการรักษาภาวะขั้วประสาทตาอักเสบในเด็กนั้นนั้นยังไม่มีข้อมูลที่แน่นอนถึง dose ยาที่ให้ การตัดสินใจขึ้นอยู่กับแพทย์ ผู้ป่วยรายนี้ได้รับ corticosteroid ใน dose เดียวกับที่ให้ในผู้ใหญ่ ผลการรักษาพบว่าระดับสายตาสามารถกลับคืนมาได้เป็นปกติ โดยไม่มีภาวะแทรกซ้อน

สรุป

อาการตามัวฉับพลันในเด็กที่มีสาเหตุจากภาวะขั้วประสาทตาอักเสบ มักเกิดจากการติดเชื้อไวรัส (post viral optic neuritis) ซึ่งทำให้เกิดการทำลายของเยื่อหุ้มเส้นประสาท (demyelination) การพยากรณ์โรคในเด็กค่อนข้างดี พบเกี่ยวข้องกับโรค multiple sclerosis น้อย การรักษาโดยให้ยา สเตียรอยด์ชนิดฉีดเข้าหลอดเลือดดำเช่นเดียวกับในผู้ใหญ่ พบว่าได้ผลดี

บรรณานุกรม

1. Balcer LJ. Optic neuritis. N Engl J Med 2006; 354 :1273-80.
2. Percy AK, Nobrega FT, Kurland LT. Optic neuritis and multiple sclerosis: an epidermiologic study. Arch Opthalmology 1972 ;87(2):135-9.
3. Rodriguez M, Siva A, Cross SA, O'Brien PC, Kurland LT. Optic neuritis : a population-based stud in Olmsted Country, Minnesota. Neurology 1995 ; 45 : 244-50.
4. Kazarian, E L., Gager, W.E. Optic neuritis complicating measles, mumps, and rubella vaccination. Am J. Ophthalmol 1978 ; 86 :544.
5. Steinlin MI, Blaser SI, MacGregor DL, Buncic JR. Eye problems in children with multiple sclerosis. Pediatr Neurol 1995 ;12(3):207-12.
6. Selhorst JB, Saul RF. Uhthoff and his symptom. J Neuroophthalmo 1995 ; 15:63.
7. Keltner JL, Johnson CA, Spurr JO, Beck RW. Visual field profile of optic neuritis. One-year follow-up in the Optic Neuritis Treatment Trial. Arch Ophthalmo1 1994 ; 12 : 946-53.
8. Kennedy C, Carroll FD. Trans Am Acad Ophthalmol Otolaryngol 1960 ;64:700-12.
9. Riikonen R. The role of infection and vacination in the genesis of optic neuritis and multiple sclerosis in children. Acta Neurol Scand 1989 ; 80 :425.

10. Lucchinetti CF, Kiers L, O'Duffy A, Gomez MR, Cross S, Leavitt JA, O'Brien P, Rodriguez M. Risk factors for developing multiple sclerosis after childhood optic neuritis. Neurology 1997 ; 49(5):1413-8
11. Optic Neuritis Study Group. The clinical profile of acute optic neuritis: experience of The Optic NeuritisTreatment Trial. Arch Opthalmol 1991 ; 109 :1673-8.
12. Miller NR, Walsh FB, Hoyt WF. Walsh & Hoyt's Clinical Neuro-ophthalmology. 6th ed. Phiadelphia : Lippincott Williams Wilkins ; 2004. (293-348)
13. Beck RW, Cleary PA, Trobe JD, Kaufman DI, Kupersmith MJ, Paty DW, Brown CH. The effect of corticosteroids for acute optic neuritis on the subsequent development of multiple sclerosis. N Engl J Med 1993 Dec 9;329(24):1764-9.
14. Beck RW, Trobe JD, Moke PS, et al. Visual function 5 years after optic neuritis: Experience of the Optic Neuritis Treatment Trial. Arch Opthalmol 1997; 115:1545-52.
15. Trobe JD, Sieving PC, Guire KE. The impact of the Optic Neuritis Treatment Trial on the practices of ophthalmologist and neurologists. Ophthalmology 1999; 2047-53.
16. Galetta SL. The controlled high risk Avonex multiple sclerosis Trial (CHAMPS Study). J Neuroophthalmol 2001; 21(4):237-9.
17. John E Carter, Optic Neuritis, Childhood. Available from : URL: http://www.emedicine. medscape.com/article/383642-overview