ลักษณะที่พบได้จากการตรวจคลื่นเสียงความถี่สูงของศีรษะทารกแรกเกิด ที่เกิดจากมารดาติดเชื้อไวรัสซิก้าขณะตั้งครรภ์ในจังหวัดบึงกาฬ ประเทศไทย

Cranial ultrasonographic findings in newborn with maternal zika virus infection during pregnancy in Buengkan Province, Thailand

ปานจิต จิตตั้งบุญญา

Panjit Jittungboonya

(Received : 8 August 2021 Revised : 10 November 2021 Accepted : 29 November 2021)

บทคัดย่อ

วัตถุประสงค์ : เพื่อศึกษาลักษณะของสมองที่พบได้จากการตรวจคลื่นเสียงความถี่สูงศีรษะทารกที่เกิดจากมารดาที่ติดเชื้อซิก้าขณะตั้งครรภ์

รูปแบบและวิธีวิจัย : เป็นการศึกษาข้อมูลแบบย้อนหลังเชิงพรรณนา โดยรวบรวมและแปลผลภาพถ่ายคลื่นเสียงความถี่สูงศีรษะทารกแรกเกิดจนถึงอายุไม่เกิน 6 เดือน ที่เกิดจากมารดาที่ติดเชื้อไวรัสซิก้าในขณะตั้งครรภ์ โดยทารกมีเส้นรอบศีรษะแรกคลอดปกติ ตั้งแต่เดือนพฤษภาคม พ.ศ.2562 ถึงเดือนสิงหาคม พ.ศ.2563 ในโรงพยาบาลบึงกาฬ

ผลการศึกษา : ทารกแรกเกิดที่เกิดจากมารดาที่ติดเชื้อไวรัสซิก้าขณะตั้งครรภ์ 83 ราย ได้รับการตรวจ Cranial ultrasound พบว่าผลตรวจปกติ 76 ราย (93%) และตรวจพบความผิดปกติ 6 ราย (7%) ซึ่งความผิดปกติทั้งหมดพบว่าเป็นจุดเลือดออกในโพรงสมองขนาดเล็กซึ่งเกิดมานานระยะหนึ่ง (Grade 1-2 Chronic Intraventricular Hemorrhage : Ivh) โดยไม่พบความผิดปกติอื่น ๆ เช่น Ventriculomegaly หรือ Intracranial Calcifications

สรุปผลการศึกษา : การศึกษานี้ทารกที่เกิดจากมารดาที่ติดเชื้อไวรัสซิก้าในขณะตั้งครรภ์ส่วนมากมีลักษณะภาพถ่ายทางสมองที่ปกติ โดยส่วนน้อยจะความพบความผิดปกติคือ ภาวะเลือดออกในโพรงสมองขนาดเล็กที่ไม่มีความรุนแรง (Grade1-2 Chronic Intraventricular Hemorrhage IVH

คำสำคัญ : ทารกแรกเกิดที่เกิดจากมารดาติดเชื้อไวรัสซิก้า, เลือดออกในโพรงสมองของทารกแรกเกิด

นายแพทย์ชำนาญการ (ด้านเวชกรรม) กลุ่มงานรังสีวิทยา โรงพยาบาลวานรนิวาส

ABSTRACT

Objective : The objective of this study is to evaluated neonatal cranial ultrasound findings among the pregnant women with confirmed Zika virus infecion

Methods : We performed a retrospective study to described the neuroimaging findings in newborn with normal head circumference and maternal Zika virus infection. We performed transfontanelle cranial ultrasound using 2D ultrasound among the Eighty-three newborn during May, 2019-August, 2020 in Buengkan hospital.

Result : Neonatal cranial ultrasoud was performed in eighty-three newborn with maternal Zika virus infection during the study period. The result of transfontanelle cranial ultrasound are normal (76 case ; 93%) and abnormal (6 case : 7%). The detectable intracranial abnormality is grade 1-2 chronic intraventricular hemorrhage (IVH). We did not detected other intracranial abnormality such as ventriculomegaly or intracranial calcification

Conclusion : Most of the neonate who were born to these maternal Zika virus infection and normal head circumferent at birth had no intracranial abnormality on cranial ultrasound findings. Seven percent had the grade 1-2 IVH that were still unknown relation to Zika virus infection.

Keywords : Newborn With Maternal Zika Virus Infection, Intraventricular Hemorrhage IVH

บทนำ

การติดเชื้อไวรัสซิก้าในหญิงตั้งครรภ์ ที่มียุงลายเป็นพาหะนำโรค[1] อาจทำให้เกิดความผิดปกติของทารกแรกเกิดที่รุนแรง (Congenital Zika Syndrome (zs) โดยเฉพาะความผิดปกติของสมอง เช่น เส้นรอบศีรษะเล็ก (Microcephaly) ภาวะหัวบาตร (Ventriculomegaly) ภาวะผิดปกติของการเจริญเติบโตของสมอง (Polymicrogyria) และแคลเซียมเกาะในเนื้อสมอง (Intracranial Calcification) รวมถึงความผิดปกติอื่น ๆ (Other Congenital Malformations)[2]

ถึงแม้ว่าการติดเชื้อไวรัสซิก้าจะยังไม่พบการระบาดในประเทศไทย และยังไม่มีการตรวจวินิจฉัยในหญิงตั้งครรภ์มากนัก เพราะเมื่อติดเชื้อไวรัสซิก้าแล้ว ร้อยละ 80 มักจะไม่มีอาการ จะมีอาการเพียงร้อยละ 20 คือเป็นไข้ ออกผื่น ตาแดง ปวดข้อ โดยจากการศึกษาก่อนหน้านี้ที่พบว่าถ้ายิ่งมารดาได้รับเชื้อไวรัสซิก้าในช่วงการตั้งครรภ์ไตรมาสที่1 หรือ 2[1] ก็จะเสี่ยงต่อการเกิดความดปกติในสมองมากยิ่งขึ้น ซึ่งในปัจจุบันยังมีการศึกษาเกี่ยวกับความผิดปกติที่พบได้ในสมองของทารกที่เกิดจากมารดาที่ติดเชื้อไวรัสซิก้าขณะตั้งครรภ์น้อยอยู่

ผู้วิจัยจึงสนใจที่จะศึกษาลักษณะความผิดปกติที่อาจพบได้ในทารกที่เกิดจากมารดาติดเชื้อไวรัสซิก้าขณะตั้งครรภ์ จากการตรวจคลื่นเสียงความถี่สูงศีรษะทารกแรกเกิด (Cranial Ultrasonography) ว่าสามารถพบลักษณะความผิดปกติเกี่ยวกับสมองได้หรือไม่ และถ้าพบความผิดปกติจะสามารถพบลักษณะใดบ้าง โดยผู้จัดทำได้ทำการแปลภาพตรวจคลื่นเสียงความถี่สูงศีรษะทารก ที่เกิดจากมารดาที่ติดเชื้อไวรัสซิก้าในขณะครรภ์ในจังหวัดบึงกาฬตั้งแต่ช่วงเดือนพฤศจิกายน พ.ศ. 2561 ถึงเดือนพฤษภาคม พ.ศ. 2563

วัตถุประสงค์ของการวิจัย

เพื่อศึกษาลักษณะของสมองที่พบได้จากภาพวินิจฉัยคลื่นเสียงความถี่สูงศีรษะของทารกที่เกิดจากมารดาที่ติดเชื้อไวรัสซิก้าขณะตั้งครรภ์

รูปแบบและวิธีวิจัย

เป็นการศึกษาย้อนหลัง (Retrospective Study) จากภาพการตรวจคลื่นเสียงความถี่สูงศีรษะทารกแรกเกิดที่เกิดจากมารดาที่ติดเชื้อไวรัสซิก้าขณะครรภ์ในจังหวัดบึงกาฬตั้งแต่ช่วง เดือนพฤษภาคม พ.ศ. 2562 ถึงเดือนสิงหาคม พ.ศ.2563 ซึ่งเก็บข้อมูลจากภาพถ่ายคลื่นเสียงความถี่สูงศีรษะทารกแรกเกิดในระบบ Pacs ของโรงพยาบาลบึงกาฬ โดยที่ผู้จัดทำได้เป็นผู้ถ่ายภาพทั้งหมดด้วยเครื่องตรวจคลื่นเสียงความถี่สูง รุ่น Logic S7 ใช้ Microconvex Probe (3-10 Mhz) ถ่ายผ่านกระหม่อมหน้า (Anterior Fontanelle) และจะถูกวิเคราะห์ภาพทั้งระนาบในแนวดิ่ง (Sagittal Plan) และ ระนาบในแนวตั้งฉากกับ Sagittal Plan (Coronal Plan)

การวิเคราะห์ข้อมูลและสถิติ

ข้อมูลที่รวบรวมได้ นำมาวิเคราะห์สถิติเชิงพรรณนา (Descriptive Statistics) การแสดงข้อมูลพื้นฐาน ได้แก่ อายุของมารดาขณะคลอด อายุของทารกในครรภ์ในช่วงที่ตรวจพบการติดเชื้อซิก้าในมารดาเป็นครั้งแรก อายุของทารกแรกเกิด และ ช่องทางการคลอด โดยใช้จำนวน, ร้อยละ (Percentage), ค่าเฉลี่ย (Mean) ส่วนเบี่ยงเบนมาตรฐาน (Standard Deviation) และวิเคราะห์ข้อมูลทางสถิติโดยใช้โปรแกรมสถิติ Spss Version 18.0 Statistical Software

การวิจัยในครั้งนี้ได้ผ่านการพิจารณาจากคณะกรรมการจริยธรรมการวิจัยในมนุษย์ โรงพยาบาลบึงกาฬ รหัสโครงการวิจัย BKHEC2021-02

ผลการศึกษา

ทารกแรกเกิดในจังหวัดบึงกาฬ ที่เกิดจากมารดาติดเชื้อไวรัสซิก้าในขณะตั้งครรภ์ โดยมารดาจะได้รับการตรวจยืนยันว่าติดเชื้อไวรัสซิก้าด้วยวิธี RT-PCR จากเลือดหรือปัสสาวะ ทารกที่เข้ารับการตรวจคลื่นเสียงความถี่สูงศีรษะที่โรงพยาบาลบึงกาฬมีจำนวนทั้งหมด 83 ราย มีเส้นรอบศีรษะแรกเกิดปกติทั้งหมด ช่วงอายุของมารดาที่ติดเชื้อไวรัสซิก้าคือ 19-37 ปี (อายุเฉลี่ย 26 ปี) อายุครรภ์ที่ตรวจพบเชื้อไวรัสซิก้าคือ 6-33 สัปดาห์ แบ่งเป็น 1st trimeter 20 ราย (24%), 2nd trimeter 30 ราย (36%) และ 3rd trimeter 33 ราย (40%) อายุครรภ์ขณะคลอดคือ 37-41 สัปดาห์ (ไตรมาสสาม) อายุของทารกขณะตรวจคลื่นเสียงความถี่สูง คือ 1-24 สัปดาห์ (อายุเฉลี่ย 10 สัปดาห์) เกิดโดยวิธีคลอดทางช่องคลอด (normal labor, NL) 72 คน (87%) และ วิธีผ่าตัดคลอด (cesarean section, C/S) 11 คน (13%) โดยแบ่งตามข้อบ่งชี้ได้แก่ เคยผ่าตัดคลอดในครรภ์ที่แล้ว 7 คน (8.4%) และ ผ่าตัดคลอดฉุกเฉิน 4 คน (4.6%)

ผลตรวจคลื่นเสียงความถี่สูงศีรษะทารกพบว่าผลปกติ 76 ราย (ร้อยละ93) ดังรูปที่ 1 และตรวจพบความผิดปกติ 6 ราย (ร้อยละ7) ดังตารางที่ 1 โดยจำแนกออกมาได้ดังนี้ ช่วงอายุของมารดาที่ติดเชื้อไวรัสซิก้าขณะตั้งครรภ์คือ 23-28 ปี (อายุเฉลี่ย 25 ปี) อายุครรภ์ที่มีการตรวจพบว่าติดเชื้อไวรัสซิก้าอยู่ในช่วงสัปดาห์ที่ 8-25 สัปดาห์ของการตั้งครรภ์ ซึ่งอยู่ในช่วงไตรมาสที่หนึ่งและสอง (อายุครรภ์เฉลี่ย 19 สัปดาห์) โดยแบ่งออกเป็นคลอดทางช่องคลอด 6 คน และ โดยวิธีผ่าตัดคลอด 1 คน

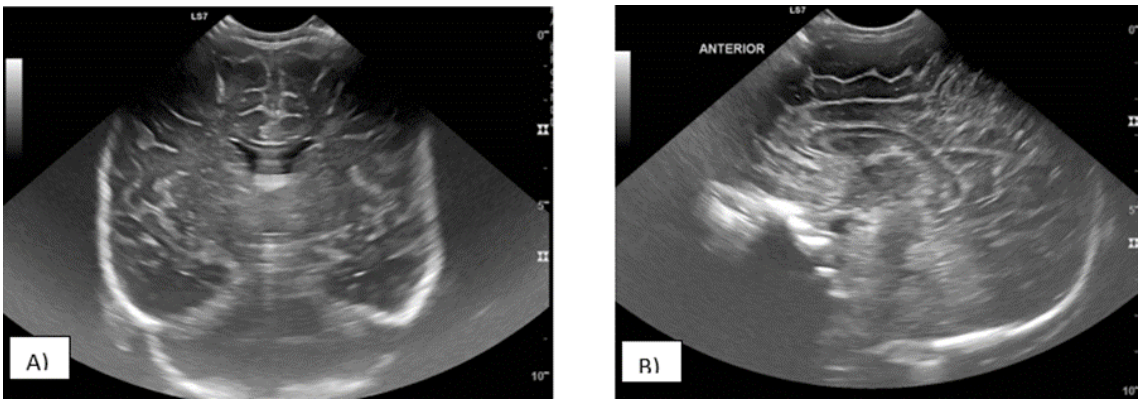

รูปที่ 1 แสดงการตรวจคลื่นเสียงความถี่สูงศีรษะทารกที่ปกติ A) coronal plain B) sagittal plain

ตารางที่ 1 ข้อมูลของมารดาที่มีความผิดปกติที่พบ (IVH= intraventricular hemorrhage)

ข้อมูล		จำนวน (ร้อยละ)	ค่าเฉลี่ย	ส่วนเบี่ยงเบนมาตรฐาน
อายุมารดา (ปี)	23	2 (33.3)	25.17	1.941
	25	1 (16.7)		
	26	2 (33.3)		
	28	1 (16.7)		
อายุครรภ์ของมารดาขณะติดเชื้อ (สัปดาห์)	8	1 (16.7)	19.5	6.348
	18	1 (16.7)		
	19	1 (16.7)		
	22	1 (16.7)		
	25	2 (33.3)		
อายุครรภ์ของมารดาขณะคลอด (สัปดาห์)	38	3 (50)	38.67	0.816
	39	2 (33.3)		
	40	1 (16.7)		

จากการศึกษาจะพบว่า ความผิดปกติที่พบทั้งหมดเป็นภาวะเลือดออกในโพรงสมองขนาดเล็กซึ่งเกิดมานานระยะหนึ่ง (Grade 1-2 Chronic Intraventricular Hemorrhage : IVH) ซึ่งวินิจฉัยได้จากลักษณะที่พบจากการตรวจคลื่นเสียงความถี่สูง เป็น The Small Oval Shape Anechoic Cystic Lesion With Few Internal Septations Confined Within Caudothalamic Groove Without Ventriculomegaly ขนาดประมาณ 0.6-2.0 ซม. ซึ่งมีทั้งพบในโพรงสมอง 1 ข้าง และ 2 ข้าง โดยอายุของทารกขณะตรวจคลื่นเสียงความถี่สูงจะอยู่ในช่วง 8-20 สัปดาห์ ดังรูปที่ 2 และ ตารางที่ 2

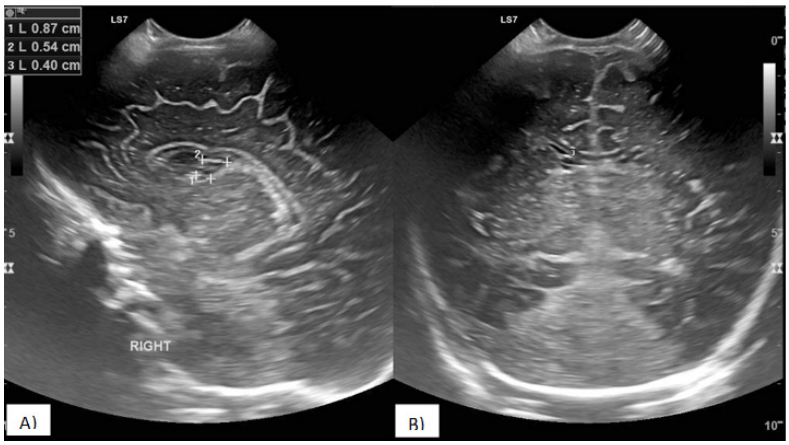

รูปที่ 2 แสดงการตรวจคลื่นเสียงความถี่สูงศีรษะทารกที่ผิดปกติ พบจุดเลือดออกในโพรงสมองขนาดเล็กบริเวณโพรงสมองด้านขวาซึ่งเกิดมานานระยะหนึ่ง (Grade 1 Chronic Intraventricular Hemorrhage), A) Coronal Plain B) Sagittal Plain

ตารางที่ 2 รายละเอียดของความผิดปกติที่พบ (Neonatal intraventricular hemorrhage)

ลำดับทารกที่พบความผิดปกติ	อายุทารกขณะทำอัลตราซาวด์ (สัปดาห์)	Stage	Grade and size (Right ventricle)	Grade and size (Left ventricle)
1	20	Chronic	2 / 2.0x0.7x0.6 cm	2 / 1.6x0.8x0.8 cm
2	8	Chronic	2 / 1.4x0.8x0.7 cm	
3	10	Chronic	1 / 0.9x0.5x0.4 cm	
4	12	Chronic		1 / 0.9x0.9x0.8 cm
5	10	Chronic		1 / 0.8x0.6x0.5 cm
6	12	Chronic	1 / 0.8x0.6x0.7 cm	1 / 1.0x0.7x0.7 cm

อภิปรายผล

จากการศึกษานี้พบว่า ทารกเกิดจากมารดาที่ติดเชื้อซิก้าในระหว่างตั้งครรภ์ที่มีเส้นรอบศีรษะปกติและคลอดครบกำหนดทุกราย เมื่อทำการศึกษาภาพตรวจคลื่นเสียงความถี่สูงศีรษะทารกพบว่า ส่วนมากแล้วจะมีผลตรวจปกติ (93%) โดยมีความผิดปกติที่พบได้เป็นส่วนน้อย (7%) คือ Grade 1-2 Chronic IVH ซึ่งวินิจฉัยได้จากลักษณะของภาพและตำแหน่งของรอยโรค ซึ่งนอกจาก Chronic IVH แล้ว ทางผู้วิจัยไม่พบลักษณะผิดปกติอื่น ๆ เช่น Ventriculomegaly, Intracranial Calcifications Or Other Intracranial Abnormality

สาเหตุของเลือดออกในโพรงสมองในเด็กทารกแรกเกิดนั้น โดยส่วนมากจะพบในเด็กทารกเกิดก่อนกำหนด โดยอาจจะพบได้บ้างในทารกเกิดครบกำหนด แต่จะพบได้น้อยกว่า ซึ่งพยาธิสภาพของการเกิดเลือดออกในโพรงสมองอาจจะเกิดจากหลายปัจจัยและมีความซับซ้อน เช่น

ความบกพร่องทางพันธุกรรม, ระบบของร่างกาย (ระบบหัวใจและหลอดเลือด, ระบบโลหิต, ระบบภูมิคุ้มกันและเมตาบอลิซึม) และพัฒนาการ (สารตั้งต้นทางกายวิภาคที่ยังไม่พัฒนาเต็มที่, ปฏิกิริยาการตอบสนองของสมองทารกแรกเกิดต่อระบบหัวใจและหลอกเลือดที่ยังไม่สมบูรณ์) โดยทำให้มีแนวโน้มที่จะเกิดเลือดออกในโพรงสมองได้

การแบ่งเกรดของเลือดออกในโพรงสมอง แบ่งออกเป็น Grade 1 เลือดออกอยู่ภายใน Germinal Matrix ซึ่งเป็นกลุ่มเซลล์ที่อยู่ล้อมรอบช่องน้ำในสมอง โดยยังไม่ออกมาในช่องน้ำในสมอง, Grade 2 เลือดออกมาในช่องน้ำในสมองบ้าง โดยไม่มีการขยายออกของช่องน้ำในโพรงสมอง, Grade 3 เลือดออกมาในช่องน้ำในสมอง มากขึ้นและทำให้ช่องโพรงสมองขยายบวมมากขึ้น, Grade 4 เลือดออกในเนื้อสมอง Grade 1-2 มักสามารถฟื้นตัวกลับมาเป็นปกติได้และไม่พบภาวะทุพพลภาพตามมา ส่วน Grade 3-4 มีความรุนแรงมากขึ้น

จากการศึกษาก่อนหน้านี้ที่พบทารกที่เกิดจากมารดาติดเชื้อซิก้ามีความเสี่ยงต่อการเกิดภาวะความผิดปกติที่เกี่ยวพันกับมารดาติดเชื้อไวรัสซิก้า (Microcephaly Or Other Birth Defects Potentially Associated With Zika Virus Infection) ประมาณ 5%.[2] โดยเฉพาะอย่างยิ่งถ้ามารดาได้รับเชื้อไวรัสซิก้าในช่วงการตั้งครรภ์ในไตรมาสที่1 หรือ 2[1] โดยความผิดปกติในสมองของทารกที่อาจจะพบได้คือ Cerebral Calcifications (34.9%), Neuronal Migrational Abnormalities (31.1%), Dysgenesis Of The Corpus Callosum (26%), Cerebellar Atrophy (16.2%), Hydrocephalus (28%) [3-4] ก่อนหน้านี้มีการระบาดของโรคติดเชื้อไวรัสซิก้า เกิดขึ้นใน Martinique, A French Caribbean Island พบทารกศีรษะเล็กตั้งแต่อยู่ในครรภ์ (Microcephaly) จากการตรวจคลื่นเสียงความถี่สูงของทารกในครรภ์ (Prenatal Ultrasound) 14 ราย โดยทั้งหมดได้ถูกยุติการตั้งครรภ์ ส่วนทารกอีก 103 รายที่มีเส้นรอบศีรษะปกติได้ถูกนำมาตรวจคลื่นแม่เหล็กไฟฟ้าบริเวณสมอง พบว่าอยู่ในเกณฑ์ปกติ ดังนั้นจากการศึกษานี้จะกล่าวได้ว่า Prenatal Ultrasound In Zika-Infected Pregnant Woman สามารถค้นหา Zika-Associated Morphologic Changed In Fetus ซึ่งจะมีประโยชน์ในการตัดสินในในการยุติการตั้งครรภ์หากพบความผิดปกติที่ร้ายแรง[5]

สรุปผลการศึกษา

จากการศึกษานี้พบว่าทารกที่เกิดจากมารดาติดเชื้อซิก้าในขณะตั้งครรภ์ ส่วนมากจะพบผลตรวจคลื่นเสียงความถี่สูงศีรษะเป็นปกติ ส่วนน้อยที่จะพบความผิดปกตินั่นคือมีจุดเลือดออกในโพรงสมองขนาดเล็กซึ่งไม่ได้เป็นความผิดปกติที่รุนแรงหรือก่อให้เกิดภาวะทุพพลภาพตามมาภายหลัง อย่างไรก็ตามหญิงตั้งครรภ์ควรหลีกเลี่ยงไม่ให้ยุงกัดเพื่อลดความเสี่ยงต่อการติดเชื้อไวรัสซิก้า และหน่วยงานสาธารสุขควรเริ่มตระหนักในการรณรงค์ให้เกิดการป้องกันและกำจัดยุงลายในชุมชนร่วมด้วย

การศึกษานี้มีข้อจำกัดในเรื่องตัวอย่างประชากรที่ค่อนข้างน้อย และในประเทศไทยเองก็ยังมีการศึกษาเรื่องความสัมพันธ์ของการติดเชื้อไวรัสซิก้าในขณะตั้งครรภ์กับผลต่อทารกในครรภ์น้อยมาก ดังนั้นงานวิจัยในอนาคตก็อาจจะเพิ่มจำนวนประชากรให้มากขึ้นและมีการเปรียบเทียบผลการศึกษากับประชากรทารกที่เกิดจากมารดาปกติเพื่อให้ได้ข้อมูลที่เป็นประโยชน์มากยิ่งขึ้น

เอกสารอ้างอิง

1. Brasil P, Pereira JP, Moreira ME, Ribeiro Nogueira RM, Damasceno L, Wakimoto M, et al. Zika Virus Infection in Pregnant Women in Rio de Janeiro. N Engl J Med 2016 15 ; 375(24) : 2321–34.
2. Shapiro-Mendoza CK, Rice ME, Galang RR, Fulton AC, VanMaldeghem K, Prado MV, et al. Pregnancy Outcomes After Maternal Zika Virus Infection During Pregnancy — U.S. Territories, January 1, 2016–April 25, 2017. MMWR Morb Mortal Wkly Rep 2017 16 ; 66(23) : 615–21.

3. Ximenes ASFC, Pires P, Werner H, Jungmann PM, Rolim Filho EL, Andrade EP, et al. Neuroimaging findings using transfontanellar ultrasound in newborns with microcephaly : a possible association with congenital Zika virus infection. The Journal of Maternal-Fetal & Neonatal Medicine 2019 1 ; 32(3) : 493–501.
4. Parra-Saavedra M, Reefhuis J, Piraquive JP, Gilboa SM, Badell ML, Moore CA, et al. Serial Head and Brain Imaging of 17 Fetuses With Confirmed Zika Virus Infection in Colombia, South America. Obstetrics & Gynecology 2017 ; 130(1) : 207–12.
5. Mejdoubi M, Monthieux A, Cassan T, Lombard C, Flechelles O, Adenet C. Brain MRI in Infants after Maternal Zika Virus Infection during Pregnancy. N Engl J Med 2017 ; 377(14) : 1399–400.