วารสาร
สมาคมศัลยแพทย์ทั่วไปแห่งประเทศไทย
ในพระบรมราชูปถัมภ์
Journal of the Association of General Surgeons of Thailand under the Royal Patronage of HM the King

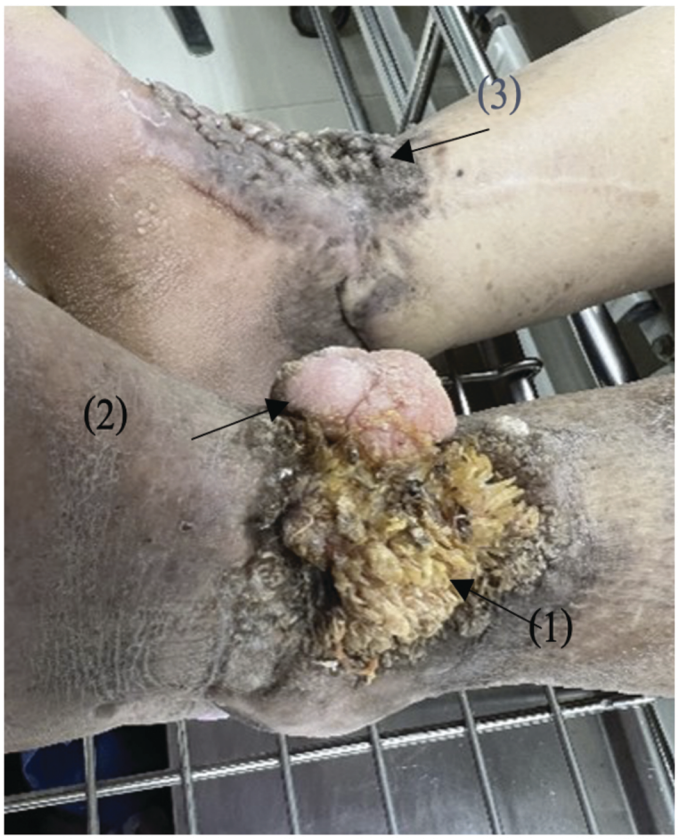

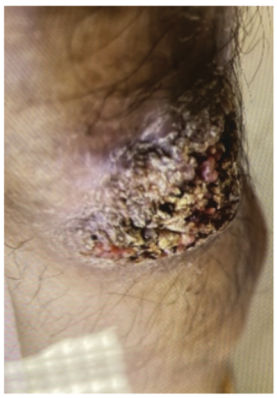
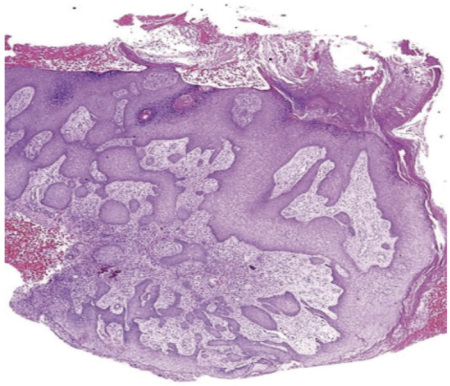




ฉบับที่ 1 ปีพ.ศ. 2567

บรรณาธิการ

ศาสตราจารย์นายแพทย์ ธวัชชัย อัครวิพุธ

ศาสตราจารย์นายแพทย์พรพรหม เมืองแมน

http://www

facebook

Add Friends

JOURNAL INFORMATION

tier 2

Approved by TCI during 2021 - 2024

Indexed in TCI

Editor : Professor Dr. Pornprom Muangman, MD

Journal of the Association of General Surgeons of Thailand under the Royal Patronage of HM the King
วารสารสมาคมศัลยแพทย์ทั่วไปแห่งประเทศไทยในพระบรมราชูปถัมภ์
Journal homepage : http://asgt.in



รายนามคณะกรรมการวารสารสมาคมศัลยแพทย์ทั่วไปแห่งประเทศไทย

ที่ปรึกษา

ศาสตราจารย์เกียรติคุณนายแพทย์อรุณ เผ่าสวัสดิ์
ศาสตราจารย์เกียรติคุณนายแพทย์จอมจักร จันทรสกุล
พลตำรวจตรีนายแพทย์ชุมศักดิ์ พฤกษาพงษ์
พลโทศาสตราจารย์นายแพทย์นพดล วรอุไร
ศาสตราจารย์คลินิกนายแพทย์วัชรพงศ์ พุทธิสวัสดิ์
ศาสตราจารย์คลินิกนายแพทย์ดรินทร์ โล่ห์สิริวัฒน์
ศาสตราจารย์นายแพทย์ธนพล ไหมแพง
ศาสตราจารย์นายแพทย์สุกิจ พันธุ์พิมานมาศ
รองศาสตราจารย์พลเอกนายแพทย์ปริญญา ทวีชัยการ
นายแพทย์ชาญเวช ศรัทธาพุทธ
พลตำรวจตรีนายแพทย์ทรงชัย สิมะโรจน์
ผู้ช่วยศาสตราจารย์นายแพทย์ไพศิษฏ์ ศิริวิทยากร
นายแพทย์เสถียร ธรรมทวีธิกุล
พลตรีนายแพทย์สุทธจิต ลีนานนท์
พลโทนายแพทย์วิชัย วาสนสิริ
ศาสตราจารย์นายแพทย์ประมุข มุทิรางกูร
ศาสตราจารย์คลินิกนายแพทย์ปรีชา ศิริทองถาวร
ศาสตราจารย์นายแพทย์วุฒิชัย ธนาพงศธร

หัวหน้ากองบรรณาธิการ (Editor-in-Chief)

ศาสตราจารย์นายแพทย์พรพรหม เมืองแมน

ติดต่อสอบถาม และลงบทความวารสาร

website: agst.in หรือ https://he02.tci-thaijo.org/index.php/agstjournal/about/contact
facebook: “วารสารสมาคมศัลยแพทย์ทั่วไป แห่งประเทศไทยในพระบรมราชูปถัมภ์ - AGST Journal”
https://www.facebook.com/agstjournal

Principle contact
นายแพทย์สฤษฏ์พัฒน์ ออรพินท์
089-182-0013
agstjournal@gmail.com

Support contact
นส.สุภาวรรณ เสนีรัตน์
087-4942228, 02-7166450
ammymay@hotmail.com

ส่งบทความตีพิมพ์
submission

Journal of the Association of General Surgeons of Thailand under the Royal Patronage of HM the King
วารสารสมาคมศัลยแพทย์ทั่วไปแห่งประเทศไทยในพระบรมราชูปถัมภ์
Journal homepage : http://asgt.in



กองบรรณาธิการ (Editorial board)

รองศาสตราจารย์นายแพทย์พุทธิศักดิ์ พุทธวิบูลย์
รองศาสตราจารย์นายแพทย์รัฐพลี ภาคอรรถ
รองศาสตราจารย์นายแพทย์สืบวงศ์ จุฑาภิสิทธิ์
รองศาสตราจารย์กวีศักดิ์ จิตตวัฒนรัตน์
นายแพทย์พงษ์สันต์ ทองเนียม
รองศาสตราจารย์นายแพทย์คามิน ชินศักดิ์ชัย
นาวาอากาศเอกนายแพทย์ปณต ยิ้มเจริญ
ศาสตราจารย์นายแพทย์วรุตม์ โล่ห์สิริวัฒน์
ผู้ช่วยศาสตราจารย์นายแพทย์ภิเษก บุญธรรม
นายแพทย์ต้น คงเป็นสุข
นายแพทย์ชัยพร สุวิชชากุล
ผู้ช่วยศาสตราจารย์นายแพทย์ชุมพล ว่องวานิช
นายแพทย์บวร เกียรติมงคล
รองศาสตราจารย์นายแพทย์ยงยุทธ ศิริวัฒนอักษร
รองศาสตราจารย์นายแพทย์สุเทพ อุดมแสวงทรัพย์
ศาสตราจารย์นายแพทย์ธวัชชัย อัครวิพุทธ
รองศาสตราจารย์แพทย์หญิงเยาวนุช คงด่าน
นายแพทย์ศุภกานต์ เตชะพงศธร
พันเอกนายแพทย์สุขไชย สาทถาพร
นายแพทย์สุทัศน์ โชตนะพันธ์
แพทย์หญิงกุสุมา ชินอรุณชัย
ผู้ช่วยศาสตราจารย์นาวาอากาศตรีนายแพทย์พุชฌงค์ ทิมรัตน์
ผู้ช่วยศาสตราจารย์แพทย์หญิงธีรนุช บุญพิพัฒนาพงศ์
รองศาสตราจารย์พันเอกนายแพทย์ธัญญ์ อิงคะกุล
ผู้ช่วยศาสตราจารย์นายแพทย์ปรีดา สัมฤทธิ์ประดิษฐ์
นายแพทย์สฤษฏ์พัฒน์ ออรพินท์
ผู้ช่วยศาสตราจารย์นายแพทย์เทิดภูมิ เบญญากร

ติดต่อสอบถาม และลงบทความวารสาร

website: agst.in หรือ https://he02.tci-thaijo.org/index.php/agstjournal/about/contact
facebook: “วารสารสมาคมศัลยแพทย์ทั่วไป แห่งประเทศไทยในพระบรมราชูปถัมภ์ - AGST Journal”
https://www.facebook.com/agstjournal

Principle contact
นายแพทย์สฤษฏ์พัฒน์ ออรพินท์
089-182-0013
agstjournal@gmail.com

Support contact
นส.สุภาวรรณ เสนีรัตน์
087-4942228, 02-7166450
ammymay@hotmail.com

ส่งบทความตีพิมพ์
submission

Journal of the Association of General Surgeons of Thailand under the Royal Patronage of HM the King
วารสารสมาคมศัลยแพทย์ทั่วไปแห่งประเทศไทยในพระบรมราชูปถัมภ์
Journal homepage : https://he02.tci-thaijo.org/index.php/agstjournal



สารบัญ
CONTEN

สารจากนายกฯ

v **คำนำ วารสารฉบับที่ 1 ปี 2567**
วิทูร ชินสว่างวัฒนกุล

vi **สารจากหัวหน้ากองบรรณาธิการ**
พรพรหม เมืองแมน

ศัลยศาสตร์ปริทัศน์

vii **Appendicitis ในสหัสวรรษใหม่**
ชุมศักดิ์ พฤกษาพงษ์

Review Article

1 **Pseudo-epitheliomatous Hyperplasia**
Surajit Awsakulsutthi, M.D.

Original Article

6 **Utilization of Handcrafted Trocar “PP-Ports Trocar” in Laparoscopic Cholecystectomy**
Phichai Phongmanjit, M.D.

Case Report

13 **Small Bowel Metastasis with Multiple Sites of Perforation Caused by Anaplastic Thyroid Carcinoma Metastasis: A Case Report**
Nawaphan Taengsakul, M.D.

Journal of the Association of General Surgeons of Thailand under the Royal Patronage of HM the King
วารสารสมาคมศัลยแพทย์ทั่วไปแห่งประเทศไทยในพระบรมราชูปถัมภ์
Journal homepage : https://he02.tci-thaijo.org/index.php/agstjournal



สารจากนายกฯ

เรียน ท่านสมาชิกสมาคมศัลยแพทย์ทั่วไปแห่งประเทศไทย ในพระบรมราชูปถัมภ์

วารสารสมาคมศัลยแพทย์ทั่วไปฉบับที่ 1/2567 นี้ เป็นการดำเนินการทางวิชาการเพื่อประโยชน์ของศัลยแพทย์และบุคลากรที่ดูแลผู้ป่วยทางศัลยกรรม ในการนำเสนอเผยแพร่ผลงานทางวิชาการ ทั้งในรูปแบบงานวิจัย บทความรายงานผู้ป่วย และนวัตกรรมทางการแพทย์ที่เกี่ยวข้องกับทางศัลยกรรม

โดยวารสารฉบับนี้ ประกอบด้วย บทความทั้งหมด 4 เรื่อง ได้แก่ (1) บทความเกี่ยวกับนวัตกรรมเรื่อง Utilization of Handcrafted Trocar “PP-Ports Trocar” in Laparoscopic Cholecystectomy (2) รายงานผู้ป่วยเรื่อง Small bowel metastasis with multiple sites of perforation caused by anaplastic thyroid carcinoma metastasis (3) บทความเรื่อง Pseudo-epitheliomatous Hyperplasia และ (4) บทความศัลยศาสตร์ปริทัศน์ เรื่อง Appendicitis ในสหัสวรรษใหม่ จากท่านอาจารย์พลตำรวจตรีนายแพทย์ชุมศักดิ์ พฤกษาพงษ์

ทางสมาคมฯ หวังเป็นอย่างยิ่งว่าสมาชิกสมาคมฯ จะให้ความสำคัญและให้การสนับสนุนวารสารสมาคมฯ ทางสมาคมยินดีให้การสนับสนุนกิจกรรมวิชาการ การประชุมวิชาการ งานวิจัย และด้านอื่นๆ เพื่อประโยชน์ของสมาชิกทุกท่านอย่างสม่ำเสมอ

ศาสตราจารย์ นายแพทย์ ธวัชชัย อัครวิพุธ
นายกสมาคมศัลยแพทย์ทั่วไปแห่งประเทศไทย
ในพระบรมราชูปถัมภ์

Journal of the Association of General Surgeons of Thailand under the Royal Patronage of HM the King
วารสารสมาคมศัลยแพทย์ทั่วไปแห่งประเทศไทยในพระบรมราชูปถัมภ์
Journal homepage : https://he02.tci-thaijo.org/index.php/agstjournal



Editor-in-Chief of JAGST

สารจากหัวหน้ากองบรรณาธิการ

เรียน ท่านสมาชิกสมาคมศัลยแพทย์ทั่วไปแห่งประเทศไทย ในพระบรมราชูปถัมภ์

วารสารสมาคมศัลยแพทย์ทั่วไปแห่งประเทศไทยในพระบรมราชูปถัมภ์ รับลงตีพิมพ์ทั้งบทความประเภทงานวิจัยทางคลินิก clinical trial, case report/case series และ article review ในรูปแบบภาษาไทย และภาษาอังกฤษ เพื่อเป็นการสนับสนุนการนำเสนอผลงานทางวิชาการของศัลยแพทย์ทั่วประเทศไทย ในทุกองค์กร ทั้งในหน่วยงานของภาครัฐและเอกชน โรงเรียนแพทย์ และโรงพยาบาลต่าง ๆ ทุกระดับ ทั้งภายในประเทศและต่างประเทศ

วารสารของสมาคมฯ ถูกจัดอยู่ในวารสารระดับชาติ ที่อยู่ในระบบของศูนย์ดัชนีการอ้างอิงวารสารไทย หรือ Thai Journal Citation Index Centre (TCI) กลุ่มที่ 2 ในรอบปี พ.ศ. 2564-2567 โดยมีผู้ทรงคุณวุฒิประเมินต่อบทความ 3 ท่าน เพื่อพิจารณากลั่นกรองและปรับปรุงคุณภาพของบทความ

ทีมบรรณาธิการวารสาร และสมาคมฯ ขอเชิญชวนศัลยแพทย์ ส่งบทความเกี่ยวกับการดูแลผู้ป่วย ทั้งภาษาไทย หรือภาษาอังกฤษ ที่เกี่ยวกับด้านศัลยศาสตร์ทั่วไป หรือ ศัลยศาสตร์เฉพาะทาง เพื่อเป็นการเผยแพร่ผลงานทางวิชาการที่น่าเชื่อถือ อันเป็นประโยชน์ทั้งต่อผู้นิพนธ์และผู้อ่าน รวมถึงการดูแลรักษาผู้ป่วย

ศาสตราจารย์ นายแพทย์พรพรหม เมืองแมน
หัวหน้ากองบรรณาธิการวารสารสมาคมศัลยแพทย์ทั่วไป
แห่งประเทศไทยในพระบรมราชูปถัมภ์

Journal of the Association of General Surgeons of Thailand under the Royal Patronage of HM the King
วารสารสมาคมศัลยแพทย์ทั่วไปแห่งประเทศไทยในพระบรมราชูปถัมภ์
Journal homepage : https://he02.tci-thaijo.org/index.php/agstjournal



ศัลยศาสตร์ปริทัศน์

Appendicitis ในสหัสวรรษใหม่

พลตำรวจตรีนายแพทย์ชุมศักดิ์ พฤกษาพงษ์

มาตรฐานเดิม ของการรักษาโรคไส้ติ่งอักเสบ คือการผ่าตัด Appendectomy ซึ่งปฏิบัติกันมากว่า 100 ปี จนกระทั่งหนึ่งทศวรรษหลังนี้ มีงานวิจัยที่ชี้ชัดว่า การรักษาภาวะไส้ติ่งอักเสบด้วยยาปฏิชีวนะ เป็นทางเลือกที่ปลอดภัยในการรักษา Uncomplicated Appendicitis อย่างไรก็ตาม งานวิจัยดังกล่าวบางชิ้นยังบอกว่าในการติดตามผลระยะยาว 5 ปี มีอุบัติการณ์ไส้ติ่งอักเสบกำเริบหลังการรักษาด้วยยาปฏิชีวนะได้สูงถึง 30 - 50% อุบัติการณ์ที่สูงมากนี้ จึงเกิดคำถามว่าศัลยแพทย์ที่เกี่ยวข้อง ควรจะแนะนำให้ผู้ป่วยเข้ารับการผ่าตัดไส้ติ่งหลังการใช้ยาปฏิชีวนะอย่างเดียวแล้วได้ผลในระยะแรก ซึ่งในสถานการณ์ดังกล่าว ยังไม่มีแนวปฏิบัติหรือข้อแนะนำ เกี่ยวกับบทบาทและข้อบ่งชี้ของการทำ Elective (interval) Appendectomy แต่ก็มีงานวิจัยบางชิ้นที่พบว่าอัตราการผ่าตัดไส้ติ่งในเวลาต่อมาหลังจากคนไข้ดีขึ้นด้วยยาปฏิชีวนะสูงถึง 40% ในปีแรก, 46% ในปีที่ 2 และ 49% ที่ 3 และ 4 ปี หรือกล่าวได้ว่าครึ่งต่อครึ่งของคนไข้ที่ต้องผ่าตัดในที่สุด นักวิชาการบางคนบอกว่าในระยะยาวกว่านั้น เช่น 10 ปี คนไข้ก็จะยังมีความเสี่ยงต่อไส้ติ่งอักเสบกำเริบ ดังนั้นเมื่อนำข้อมูลมาผสมผสานที่พบว่า การผ่าตัด Elective Laparoscopic Appendectomy ซึ่งมีอัตราการตายเพิ่ม เพียง 0.09% น่าจะดีกว่าการรอและเฝ้าระวังโรค

ในวงการศัลยกรรม มีตัวอย่างการผ่าตัดเพื่อป้องกันโรคหลักที่ยอมรับกันหลายกรณีอย่างเช่น

- Semi elective cholecystectomy สำหรับคนไข้ที่เป็น biliary pancreatitis เพราะถ้าทิ้งไว้ระหว่างพักฟื้น จาก pancreatitis ก็จะเสี่ยงต่อการกำเริบหรือภาวะแทรกซ้อน pancreatitis จาก ได้ถึง 35%
- คนไข้ Uncomplicated diverticulitis ถ้าเกิด Acute diverticulitis แล้วจะเสี่ยงต่อการกำเริบได้ตั้งแต่ 17-47% จึงแนะนำให้พิจารณาทำ elective colon resection ในบางราย
- ผู้หญิงที่มี Femoral hernia ปลอดอาการควรแนะนำให้ elective repair เพราะปล่อยทิ้งไว้อาจเกิดภาวะแทรกซ้อนเฉียบพลันได้

เหตุผลเพิ่มเติมสนับสนุนการทำ Interval appendectomy คือ

- ไส้ติ่งอักเสบที่คนไข้เป็นอยู่ก่อนเลือกรักษาด้วยยาปฏิชีวนะเพียงอย่างเดียวนั้น อาจมีมะเร็งอยู่ที่ไส้ติ่ง ซึ่งเนื่องจากผู้ที่เป็นไส้ติ่งอักเสบมักจะยังมีอายุน้อยคือต่ำกว่า 50 ปี ไส้ติ่งอักเสบเฉียบพลันจึงอาจเป็นปัจจัยเสี่ยงอิสระ (เพิ่มความเสี่ยงขึ้น 18-25%) ของการมี Occult cancer



ที่เป็นสาเหตุของไส้ติ่งอักเสบ ข้อมูลนี้จึงอาจนำมาประกอบการตัดสินใจทำผ่าตัดในคนไข้กลุ่มสูงอายุซึ่งมีอุบัติการณ์ของมะเร็งไส้ติ่งมากกว่า (ข้อมูลจาก Dimitrios Moris, M.D., MSc, PhD และคณะ ตีพิมพ์ออนไลน์ใน JAMA Surgery ฉบับเมษายน 2024)

ก่อนที่ท่านผู้อ่านที่เป็นศัลยแพทย์ จะฟันธงว่าควรผ่าตัดไส้ติ่งหลังการให้ยาปฏิชีวนะแล้ว ดีขึ้นนั้น ขอให้ดูข้อมูลงานวิจัยขนาดใหญ่อีก 2-3 โครงการ

Frederick Thurston Drake ,M.D, MPH และคณะให้ความเห็นใน JAMA Surgery ฉบับ 17 เมษายน 2567 (Clinical Trials.Gov Identifier : NCT 03236961)

งานวิจัย The Appendicitis Acuta II (APPAC II) เป็น RCT เปรียบเทียบประสิทธิผลของยาปฏิชีวนะชนิดรับประทานกับแบบให้ยาปฏิชีวนะเข้าหลอดเลือดควบกับชนิดรับประทานสำหรับการรักษาไส้ติ่งอักเสบชนิดไม่มีภาวะแทรกซ้อน ซึ่งจากการติดตามผลไป 3 ปี พบว่าการรักษาไส้ติ่งอักเสบชนิดไม่มีภาวะแทรกซ้อนมีประสิทธิผลที่ยาวนาน สอดคล้องกับงานวิจัย APPAC โครงการแรก และงานวิจัย CODA (Comparison of the Outcomes of Antibiotic Drugs and Appendectomy trial)

จากการติดตามโรค 3 ปีพบว่าการกำเริบของไส้ติ่งอักเสบ ถ้าเกิดจะเกิดขึ้นในช่วงแรกๆ แต่ไม่ค่อยมี ผลเสียตามมา เมื่อสิ้นสุดปีที่ 3 มีผู้ป่วยกลุ่มยาปฏิชีวนะ แบบรับประทาน 63.4% และกลุ่มยาปฏิชีวนะรับประทานและฉีดเข้าหลอดเลือดดำ 65.2% ที่ไม่ต้องรับการผ่าตัดไส้ติ่ง ส่วนผู้ที่มีโรคกำเริบจะเกิดในปีแรก ซึ่งคล้ายคลึงกับงานวิจัย CODA ที่ติดตามไป 1-2 ปี มีอัตราการต้องผ่าตัดไส้ติ่ง 60% และ 56% ตามลำดับ โดยการผ่าตัดจะเกิดขึ้นใน 30 วันแรก และมักจะเป็นกลุ่มที่มี Appendicolith

ผู้ป่วยกลุ่มแรกจะได้รับยา Oral Moxifloxacin 7 วัน (301 ราย) และกลุ่มที่ 2 (298) ราย จะได้ยา IV Ertapenem 1 กรัมต่อวันเป็นเวลา 2 วัน บวกกับ Oral Levofloxacin 500 มก.ต่อวัน + Metronidazole 500 มก.วันละ 3 เวลา นาน 5 วัน

David A Talan, MD และคณะได้แสดงความคิดเห็นเกี่ยวกับข้อดีข้อเสียของการทำ interval appendectomy หลังการลองให้ยาปฏิชีวนะบำบัดผู้ป่วยไส้ติ่งอักเสบชนิดไม่มีภาวะแทรกซ้อนว่าควรทำหรือไม่ (JAMA Surgery 24 เมษายน 2024)

คำตอบในเบื้องต้นคือ การทำเช่นนั้นอาจเพิ่มความเสี่ยงให้คนไข้ที่ต้องเสียค่าใช้จ่ายเพิ่มขึ้นกับทั้งจะมี Disability บ้างไม่มากก็น้อย ครั้งนี้ด้วยความหวังว่าจะหลีกเลี่ยง การเสี่ยงต่อโรคในภายภาคหน้า ทั้งๆที่ไส้ติ่งมีโอกาสน้อยมากที่จะอักเสบอีก จึงทำให้การเสนอบริการผ่าตัดไม่จำเป็น แต่ที่ศัลยแพทย์เริ่มทำ interval appendectomy กันมากขึ้นนั้น เนื่องจากคนไข้ไส้ติ่งอักเสบได้รับการรักษา หรือเลือกการรักษาแบบไม่ผ่าตัดมากขึ้น จึงเกิดแนวคิดปรากฏในงานวิจัยขนาดใหญ่ที่จะทำ interval appendectomy มากขึ้นในระดับหนึ่ง

ในงานวิจัย APPAC (Appendicitis Acuta) พบว่ากลุ่มคนไข้ที่ใช้ยาปฏิชีวนะแล้วเข้ารับการผ่าตัดไส้ติ่งจะมี negative pathology ซึ่งทำให้คิดต่อไปได้ว่าถ้าศัลยแพทย์กลุ่มนี้มีวิจารณญาณต่างออกไปคือไม่แนะนำให้ผ่าตัด ก็จะทำให้ผลสำเร็จรวมของการรักษาไส้ติ่งอักเสบแบบไม่ผ่าตัดดีขึ้น

ในงานวิจัย CODA พบว่าราว 20% ของ appendectomy ทำโดยไม่มีข้อบ่งชี้ทางคลินิก โดยอาจเป็นผลจากความวิตกกังวลของคนไข้

ดังนั้นคณะผู้วิจารณ์ จึงสรุปว่าอัตราการผ่าตัดหลังผลสำเร็จของการใช้ยาปฏิชีวนะ จะสูงกว่าอัตราการกำเริบของไส้ติ่งอักเสบจริงๆ ถือว่าเป็น interval appendectomy for non – recurrence

คณะแพทย์กลุ่มนี้ สรุปหลักการรักษา noncomplicated appendicitis ในเบื้องต้นว่าเป็นการตัดสินใจ



ร่วมกันของคนไข้ (และญาติ) กับแพทย์ ควรให้มีการเปิดใจถึงข้อดีข้อเสียของมาตรการรักษา แต่ละทางเลือก โดยไม่มีอคติ และด้วยความเห็นอกเห็นใจกัน

ผู้ที่เลือกใช้ยาปฏิชีวนะ เพราะต้องการหลีกเลี่ยงการผ่าตัดและภาวะแทรกซ้อนที่จะเกิดตามมา โดยยอมรับความเสี่ยงว่ายาปฏิชีวนะอาจใช้ไม่ได้ในเบื้องต้น หรือมีการกำเริบในเวลาต่อมา

เหตุผลประกอบการตัดสินใจอาทิเช่น

- การผ่าตัดไส้ติ่งแม้จะเป็นหัตถการที่ปลอดภัยมาก แต่ก็มีภาวะแทรกซ้อนร้ายแรงที่เกิดได้ แม้จะไม่บ่อย
- ไม่มีแผลผ่าตัดจึงหายเจ็บเร็ว กลับไปทำงานหรือเรียนหนังสือได้เร็วขึ้น บางรายใช้เวลา เพียง 2-3 วัน
- ยาปฏิชีวนะมีภาวะแทรกซ้อนน้อยกว่า (โดย General health status คล้ายคลึงกันที่ 30 วัน)
- ไส้ติ่งเก็บไว้อาจมีประโยชน์ (potential useful function)
- ไม่ต้องพักรักษาตัวในโรงพยาบาล ซึ่งมีค่าใช้จ่ายสูงและมีความไม่สะดวกบางประการ
- อาจจะมีคนเป็นห่วงว่าไส้ติ่งอาจเป็นมะเร็งได้ถ้าไม่ตัดทิ้ง แต่งานวิจัย CODA ไม่พบมะเร็งเลยในการทำ CT แต่ในเวลาต่อมาพบ 5 ใน 1,033 ราย (0.5%) และทุกรายอยู่ใน Stage I
- ที่คนไข้และญาติกลัวว่า ถ้าไม่ผ่าตัดแล้วไส้ติ่งอาจแตกและคนไข้ตายได้ ก็ปรากฏว่าในงานวิจัยเหล่านี้ ไม่มีคนไข้ตายเลย และถึงแม้ไส้ติ่งจะกำเริบ การผ่าตัดตอนนั้นก็ไม่ต่างไปจากการผ่าตัด ถ้าเลือกทำแต่แรก และสามารถลองให้ยาปฏิชีวนะ แบบไม่ผ่าตัดอีกครั้งแล้วก็ได้ผล
- องค์การ NASA ทำการวิจัย ข้อดีข้อเสียของการผ่าตัดไส้ติ่ง เชิงป้องกันให้แก่นักบินอวกาศแต่สรุปว่า ความเสี่ยงของการเกิดท้องอืดแล้วเกิดภาวะแทรกซ้อนจากลำไส้อุดตันไม่คุ้มกัน เคยมีนักบินอวกาศชื่อ Chris Hadfield เกือบไม่ได้บิน เมื่อปี ค.ศ. 2013 เพราะลำไส้อุดตัน จากการผ่าตัดไส้ติ่ง เมื่อตอนเป็นเด็ก

Dr. Talan บอกว่า Interval Appendectomy เพื่อหลีกเลี่ยงโรค (ไส้ติ่งอักเสบในอนาคต) เป็นมูลค่าสูงเกินความพอดีในการลดความเสี่ยง

ผมมีความเห็นว่าสมาคมศัลยแพทย์ทั่วไปในฐานะผู้ให้การรักษา Appendicitis รายใหญ่น่าจะเป็นหัวหอกในการรวบรวมข้อมูลงานวิจัยขนาดใหญ่ที่มีอยู่มากพอควรในขณะนี้ แล้วจัดทำแนวทางปฏิบัติเกี่ยวกับ Interval Appendectomy หลังการรักษาไส้ติ่งอักเสบด้วยยาปฏิชีวนะ

Journal of the Association of General Surgeons of Thailand under the Royal Patronage of HM the King
วารสารสมาคมศัลยแพทย์ทั่วไปแห่งประเทศไทยในพระบรมราชูปถัมภ์
Journal homepage : https://he02.tci-thaijo.org/index.php/agstjournal



Review Article

Pseudo-epitheliomatous Hyperplasia

Surajit Awsakulsutthi, M.D.[1]

1Plastic and Reconstructive Surgery Unit, Department of Surgery, Faculty of Medicine, Thammasat University, Thammasat University Hospital, Pathum Thani, Thailand

ABSTRACT

Pseudo-epitheliomatous hyperplasia (PEH) is a acanthosis characterized by hyperplastic process of the epidermis. The histological formation is abnormal and reactive epithelial proliferation that most common associated with underlying infectious, inflammatory, neoplastic conditions and chronic cutaneous wounds. Radical surgical excision is still the recommended first option and usually need wound coverage reconstruction. Alternative effective treatment may be in the future.

Keywords: Pseudo-epitheliomatous hyperplasia, chronic cutaneous wound, PEH

Submission 18 February 2024| Revised 28 February 2024| Accepted 9 March 2024| Published online 15 March 2024

Corresponding Authors: Surajit Awsakulsutthi
6th floor, Kittiwattana building, Department of Surgery, Thammasat University Hospital, 95 Paholyothin Road, Klongnung, Klongluang District, Pathum Thani, 12120, Thailand.
Tel: +662-926-9523 Fax: +662-926-9530
E-mail: awsakul@yahoo.com

Journal of the Association of General Surgeons of Thailand under the Royal Patronage of HM the King
วารสารสมาคมศัลยแพทย์ทั่วไปแห่งประเทศไทยในพระบรมราชูปถัมภ์
Journal homepage : https://he02.tci-thaijo.org/index.php/agstjournal

Introduction

Pseudo-epitheliomatous hyperplasia (PEH) is a benign lesion. The incident is not common, but marked disturb quality of life due to un-looking and sometime strong foul smell. With mimic of carcinoma, extensive surgical excision is treatment of choice. Although pathology specimens showed free all margins, recurrence still was high[1]. The objective of this article is to provide clinical features, pathology and review of treatments.

Clinical feathers

PEH is benign lesion with low incidence report. Clinically, PEH presents as a nodule or plaque of various sizes with a rugose surface, scaling, and occasionally crusting and ulceration evolving rapidly over several days to weeks. Common present is a large irregularly nodular with multiple thorn surface, acanthosis like. The other is plaque with multi-nodular rugose surface. And some present with exophytic lesion, irregular border and fine granular surface (Figure 1).

The lesions usually present painless and dry surface but occasionally crusting and ulceration that strong smell may due to difficult to care and clean.

Primary PEH has no clinical or histopathological evidence for a definite etiology. Secondary PEH, most common form, has been described in association with a wide variety of stimuli including infectious, neoplastic, inflammatory, and traumatic among others. PEH induced with tattoo were reported[2]. Clinically, the most important associations of PEH are with malignant cutaneous tumors such as SCC, basal cell carcinoma, melanoma, cutaneous lymphoma, pulmonary adenocarcinoma, and metastatic breast cancer.

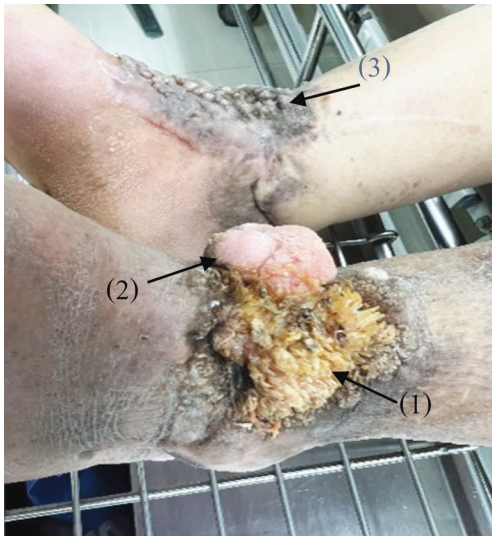

Figure 1 Patient with previous leprosy infection shows three presentations of PEH at both legs: nodule with multiple thorn-like surface acanthosis like (arrow 1), exophytic with fine granular surface (arrow 2) and plaque with multi-nodular surface (arrow 3).
(Picture from patient of Thammasat University Hospital picture on 10th Apr 2023)

With observation follow up, the lesion without cancer involvement can partial self-relapse, regression present in winter and proliferation present in summer.

Besides its cutaneous manifestations, PEH can present at conjunctival epithelium[3] and oral mucosa.[4]

Pathology

PEH shows characterized by prominent irregular hyperplasia of the epithelium with tongue-like epithelial proliferation invading the connective tissue. This reactive pattern presents both cutaneous or mucosal surfaces.

Hyperplasia of the epidermis and adnexal epithelium but not fundamentally a hyperplasia of epidermal epithelium, but rather a hyperplasia of adnexal epithelium, namely of follicular infundibula and eccrine ducts. Irregular proliferation of epidermis may extend below the level of sweat gland, where they appear as isolated island of epidermal tissue. Furthermore, one often sees invasion of epithelial proliferation by leukocytes and disintegration of some of the epidermal cells.

Hyperplasia of squamous epithelium with florid invagination in the dermis forming nodular masses made of sheets, cell nest with large keratin pearls (horn-pearl formation) and keratin cyst and moderate inflammatory cell infiltrate in dermis and interstitial tissue with giant cell reaction with no evidence of dysplasia, thereby confirming the diagnosis of PEH (Figure 2).

Diagnosis must be differentiated from other mimickers of SCC both benign and malignant.

Benign mimics of SCC include PEH, eccrine squamous syringo-metaplasia, inverted follicular keratosis, keratoacanthoma

Malignant mimics of SCC include basal cell carcinoma, melanoma and metastatic carcinoma.

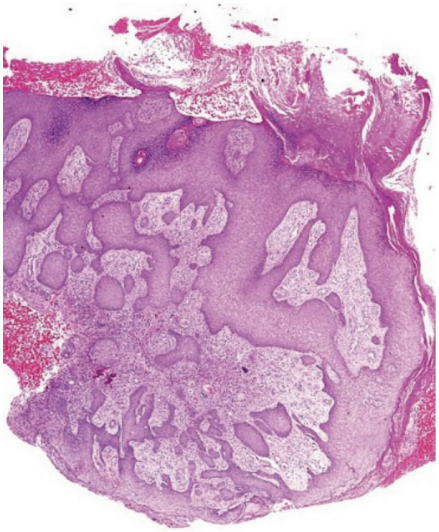

Figure 2 Acanthotic squamous epithelium with irregular thick finger-like down growths into the underlying dermis with haematoxylin eosin stain (H & E).
(Picture from Simulators of Squamous Cell Carcinoma of the Skin: Diagnostic Challenges on Small Biopsies and Clinicopathological Correlation. Journal of Skin Cancer 2013: 1–10. Wikimedia Commons is a freely licensed media file repository)

Review of Treatment

Conventional therapy for PEH is surgical excision is still the recommended first option to provide a definitive diagnosis and to rule out malignancy. For radical excision in large lesion or limit area, it hard to decision marking how free margin is adequate. Extensive excision can lead to poor cosmetic outcomes, especially when large defect need reconstruction with skin grafts or flaps coverage (Figure 3). So many trial of alternative treatments were performed.



Figure 3 Patient with diagnosis of PEH at left leg, treatmemt with wide excision with pathologic report was free margin and skin graft coverage. Recurrence presented post-operative four months
(Picture from patient of Thammasat University Hospital, picture on 10th Jul - 2nd Aug 2021 and 14th Dec 2021)

Many trial treatments for plaque stage can include steroid, topical 5-FU [5], cryotherapy, photodynamic therapy. Compared with smaller lesions, larger PEH lesions are often less responsive to both topical and intralesional corticosteroid treatment and may require alternative therapy.[6]

Case series trial treated with topical methyl aminolaevulinate (photo-sensitizer precursor) and photodynamic therapy showed poor response results.[7]

Laser therapy, although not well documented for PEH reactions, may be an alternative to surgery if cosmesis is desired. For example, one study reported complete disappearance of a tattoo-associated PEH lesions subjected to Q-Switched neodymium-doped yttrium aluminum garnet (Nd:YAG) laser, with better aesthetic results compared with surgery.[8]

Finally, the invasive modalities such as steroid, topical 5-FU, photodynamic therapy, cryotherapy and CO2 laser curettage, unfortunately, these treatments were ineffective and even worsened the lesions and leaded to an extension of the lesion area.

Conclusions

Besides removal of any underlying diseases, surgical excision is still the recommended first option in treating PEH. Lower recurrence need radical excision that leaded to poor cosmetic outcomes, especially when large defect need wound coverage reconstruction. Alternative effective treatment may be in the future.

Conflict of Interest Statement

The authors have no conflicts of interest to declare.



References

1. Blum FR, D'Souza LS. Cutaneous Pseudo-epitheliomatous Hyperplasia from a Displaced Metallic Orthopedic Implant. Case Rep Dermatol Med. 2022;913-21.
2. Breza TS, O'Brien AK, Glavin FL. Pseudoepitheliomatous Hyperplasia: An Unusual Tattoo Reaction. JAMA Dermatol. 2013;149(5):630-1.
3. Mohebbi M, Ameli K, Mafi M, Bashiri A, Mahbod M. Pseudoepitheliomatous Hyperplasia as a Limbal Mass Mimicking Nodular Episcleritis. Korean J Ophthalmol. 2016;30(2):148-9.
4. Nayak VN, Uma K, Girish HC, Murgod S, Shyamala K, Naik RB. Pseudoepitheliomatous Hyperplasia in Oral Lesions: A Review. J Int Oral Health. 2015;7(9): 148-52.
5. Krunic AL, Djerdj K, Starcevic-Bozovic A, Kozomara MM, Martinovic NM, Vesic SA, Djokic.JH. Pseudoepitheliomatous, keratotic and micaceous balanitis. Case report and review of the literature. Urol Int. 1996;56(2):125-8.
6. de Roeck A, Joujoux JM, Fournier F, Dandurand M, Meunier L, Stoebner PE. Florid pseudoepitheliomatous hyperplasia related to tattoo: a case report. Int Wound J. 2012;10(5):539-41.
7. Li Q, Jiao B, Ann Long H. Pseudoepitheliomatous Hyperplasia Treated by Photodynamic Therapy with Variable Irradiation Dose and Concentration of Photosensitizer. Photomed Laser Surg. 2011;29(2): 127-30.
8. Bassi A, Campolmi P, Cannarozzo G, et al. Tattoo-associated skin reaction: the importance of an early diagnosis and proper treatment. Biomed Res Int. 2014;(2014):1-7.

Journal of the Association of General Surgeons of Thailand under the Royal Patronage of HM the King
วารสารสมาคมศัลยแพทย์ทั่วไปแห่งประเทศไทยในพระบรมราชูปถัมภ์
Journal homepage : https://he02.tci-thaijo.org/index.php/agstjournal



Original Article

Utilization of Handcrafted Trocar "PP-Ports Trocar" in Laparoscopic Cholecystectomy

Phichai Phongmanjit, MD

Department of Surgery, School of Medicine, Mae Fah Luang University, Chiang Rai, 57100 Thailand

ABSTRACT

Background: Gallstone disease, including symptomatic gallstones, chronic and acute cholecystitis is prevalent worldwide. Laparoscopic cholecystectomy (LC) has emerged as the treatment of choice for these conditions. However, the cost of LC remains a concern due to various factors, including the expenses associated with instrumentation. This study seeks to assess the feasibility, utility and outcomes of laparoscopic cholecystectomy performed with the **PP-Ports** Trocar, an innovative and cost-effective alternative, compared to conventional commercial trocars.

Objective: To evaluate the feasibility and utility of PP-Ports Trocar in laparoscopic cholecystectomy. Method: A retrospective analysis of electronic medical records from September 2023 to February 2024 was conducted. Patients who underwent LC using **PP-Ports** Trocar were compared with those using commercial trocars at Mae Fah Luang University Medical Center Hospital. The patients included in this study were exclusively elective cases presenting with symptomatic gallstones. Demographic data, surgical time, blood loss, hospital stay, and postoperative complications were analyzed.

Results: Twenty patients were included in the study, evenly distributed among two groups based on trocar type. No surgical complications were observed. **PP-Ports** Trocar demonstrated comparable outcomes to commercial trocars in terms of surgical time, blood loss, hospital stay and postoperative complications.

Conclusion: **PP-Ports** Trocar presents a promising alternative for laparoscopic cholecystectomy, offering cost-effective instrumentation without compromising surgical outcomes. Its adoption could potentially alleviate financial burdens associated with surgical procedures.

Keywords: Laparoscopic cholecystectomy, **PP-Ports** Trocar, commercial trocar, cost-effectiveness, surgical outcomes.

Submission 28 April 2024| Revised 30 April 2024| Accepted 30 April 2024| Published online 8 May 2024

Corresponding Authors: Phichai Phongmanjit, MD Department of Surgery, School of Medicine, Mae Fah Luang University, Chiang Rai, 57100 Thailand
E-mail: phichai.pho@mfu.ac.th



Introduction

Gallstone disease, encompassing symptomatic gallstones and associated complications, represents a significant healthcare burden globally.[1,2] Laparoscopic cholecystectomy has revolutionized the management of these conditions,[3] offering advantages such as reduced postoperative pain, shorter hospital stays and quicker recovery compared to open surgery.[4-8] However, the cost of LC remains a concern, with instrumentation contributing significantly to overall expenses.[9] This study investigates the feasibility and utility of **PP-Ports** Trocar, a novel handcrafted alternative aimed at addressing cost concerns associated with LC instrumentation.

Method

A retrospective analysis of LC cases performed between September 2023 and February 2024 was conducted at Mae Fah Luang University Medical Center Hospital. Electronic medical records of patients undergoing LC using PP-Ports Trocar were compared with those using commercial trocars. The patients included in this study were exclusively elective cases presenting with symptomatic gallstones. The study scrutinized all of patients who underwent procedures employing PP-Ports, contrasting them with previous patients who did not utilize PP-Ports. Data on patient demographics and clinical data: surgical time, blood loss, hospital stay and postoperative complications were collected and analyzed.

Procedure

All patients received preoperative medication: Cefazolin (1 gm). In our practice, laparoscopic cholecystectomy is routinely performed utilizing a three-port technique. The port configuration adhered to a modify standard practice for laparoscopic cholecystectomy, utilizing a 5-mm optical port infraumbilically, with 5-mm ports in the epigastrium and midclavicular line. This insertion sequence creates what we refer to as the “5-5-5” configuration. In instances where no prior surgical intervention has been undertaken, the initial port is introduced into the abdominal cavity utilizing a Veress needle. Conversely, in cases with a history of prior surgery, the open technique is employed. Subsequent ports are inserted into the abdominal cavity under direct visualization afforded by the camera port.

Dissection of the cystic duct and artery were ensued. The gallbladder was secured at its Hartmann’s pouch using a grasper inserted through the right midclavicular port, ensuring optimal tension on the cystic duct. The critical view of safety was confirmed. Nylon No. 1 was threaded via a Knot pusher through the epigastrium port for cystic duct ligation. The initial knot was placed at the junction of the cystic duct with the Hartmann’s



pouch. Subsequently, another knot was tied at the junction of the cystic duct with the common bile duct, followed by safe division of the cystic duct. Ligation of the cystic artery at its proximal and distal ends was performed prior to its transection. In exceptional cases, such as those requiring heightened access or maneuverability, a fourth 3-5 mm port may be employed. Gallbladder removal had been carried out utilizing an extraction bag.

Notably, meticulous attention is paid to postoperative pain management through the infiltration of all puncture sites prior to incisions with a balanced mixture of bupivacaine and lidocaine. This standardized technique ensures both surgical efficacy and patient comfort in our clinical setting.

Results

All patients received care from a single surgeon. The study enrolled twenty patients, evenly divided into two groups (Groups A and B) based on trocar type. Demographic information is outlined in Table 1. In Group A (Commercial Trocar), there were 7 females and 2 males, while in Group B (**PP-Ports** Trocar), there were 8 females and 3 males. There were no statistically significant differences between the two groups regarding age, gender and associated co-morbidities.

Clinical details are provided in Table 2. There was no significant disparity in the duration of

Table 1 Demographics Data

	Group A	Group B
Gender: N (%)		
Male	7 (77.7)	8 (72.7)
Female	2 (22.3)	3 (27.3)
Age: Year		
Mean	63.4	62.0
Range	37-86	37-78
Co-morbidity: N (%)		
Hypertension	2 (40.0)	3 (37.5)
Diabetes	1 (20.0)	2 (25.0)
COPD	0	1 (12.5)
CKD	1 (20.0)	1 (12.5)
BPH	1 (20.0)	1 (12.5)
Previous abdominal surgery: N (%)		
Midline	0	1 (33.3)
Lateral	2 (100)	2 (66.7)

Table 2 Clinical Data

	Group A	Group B
Operation duration: minute		
Mean	68.4	63.3
Range	55-90	30-90
Blood loss: milliliter		
Mean	9.0	35.5
Range	2-30	3-100
Hospital stays: Day		
Mean	1.8	0.5
Range	0-3	0-3
One Day Surgery: N (%)	3 (33.3)	9 (81.8)



surgery between the groups (68.4 versus 63.3 minutes). However, blood loss was higher in Group B compared to Group A (35.5 versus 9 milliliters). There were no surgical complications observed, including mortality, visceral organ injury, bile duct leakage, or intraabdominal collection in any of the cases. There was no significant difference between the groups in terms of length of inpatient stays. Outpatient surgeries were more frequent in the **PP-Ports** Trocar group compared to the commercial trocar group (9 versus 3 cases).

Discussion

There were no obvious differences observed in the demographic and clinical data. However, there was a higher amount of blood loss in the **PP-Ports** trocar group compared to the control group (35.5 versus 9 milliliters). Nevertheless, these levels of blood loss hold no clinical difference

There were more outpatient surgeries in the **PP-Ports** trocar group (9 versus 3 cases), primarily due to anesthesia considerations. An age limit of 70 was set for outpatient surgeries; however, the average age between the groups was similar. Notably, cases in group A exhibited a higher proportion of individuals above the age of 70.

The cost associated with laparoscopic cholecystectomy is significantly influenced by the instrumentation utilized during the procedure.[10] These instruments encompass a range of specialized tools, including trocars, graspers, dissectors, scissors, clip appliers and energy devices such as electrocautery or ultrasonic devices.

Quantifying the precise cost of instrumentation alone poses challenges, as it is intertwined with various other expenses incurred during the surgical process. However, a rough estimate suggests that the instrumentation expenses for a laparoscopic cholecystectomy may vary from several hundred to several thousand dollars.[11,12] This cost encompasses factors such as the brand, quality, and disposability of the instruments. Trocars, being a critical component, a study from Royal Berkshire Hospital, UK, reveals that the grand total for 1803 LC cases for the re-usable trocar group, including initial purchasing, was £89,844.41 (an average of £49.83 per LC case). The grand total for the disposable group, including sterilization costs, was £574,706.25 (an average of £318.75 per LC case).[13]

Despite advancements, performing laparoscopic cholecystectomy in government hospitals still presents limitations. Financial constraints often lead to additional expenses for patients, hindering accessibility to quality healthcare. Addressing these challenges requires innovative solutions, such as cost-effective alternatives to expensive consumables like trocars. In this context, we develop a set of handcrafted

trocar then name them "PP-Ports Trocar" which showed in Figures 1-3. The development of PP-Ports Trocar emerges as a viable solution. Developed by an experienced surgeon with over a thousand cases of laparoscopic cholecystectomy experience since 1994.

Crafted from high-quality materials readily available in the market, **PP-Ports** Trocar undergoes a straightforward manufacturing process, requiring minimal accessories. Notably, these handcrafted trocars do not incorporate components from commercial trocars. Featuring a modular design comprising 3 to 4 detachable parts, PP-Ports Trocar facilitates thorough cleaning and sterilization. While the **PP-Ports** trocar boasts an exceptionally economical production cost, its effortless washability and sterilizability facilitate reuse, aligning with sustainability principles. This approach not only enhances its value proposition but also aids in waste reduction, offering a tangible solution to combat global warming.

The cost of the **PP-Ports** Trocar used in the study was surprising low, whereas commercial trocars were significantly more expensive (1,750 Baht to 10,500 Baht per item). The PP-Ports Trocar is fabricated from a select array of materials, facilitating facile disassembly for thorough cleansing. Following sterilization, it is feasible for the device to be reutilized. However, owing to its composition of economically sourced materials, the repurposing of previously employed **PP-Ports** Trocars entails a regimen of meticulous washing and cleaning. Despite adherence to proper protocols, complete eradication of residual biological materials within the device cannot be unequivocally assured. This poses a potential hazard and undermines the safety of subsequent patients. Consequently, the author advocates for the adoption of a single-use policy for the **PP-Ports** Trocar. This suggests that the utilization of **PP-Ports** Trocar is both cost-effective and economically advantageous.

PP-Ports Trocar offers three variants:

The 5 mm bladeless trocar with a gas insufflation vent (Figure 1),

The 5 mm bladeless trocar (Figure 2),



Figure 1 A 5 mm bladeless trocar with a gas insufflation vent



Figure 2 A 5 mm bladeless trocar

The 3 mm bladeless trocar (Figure 3), and

The pyramidal-shaped features tip obturator, designed for trocar insertion. (Figure 4).



Figure 3 A 3 mm bladeless trocar

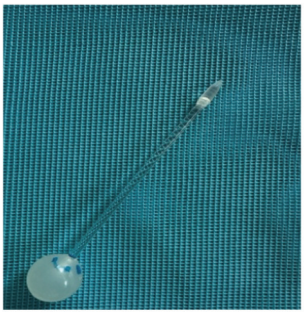

Figure 4 A pyramidal-shaped tip obturator

In presenting this article, the author aims to elucidate the feasibility of employing PP-Ports Trocar. The author intends to incorporate the utilization of **PP-Ports** Trocar into routine clinical practice. Subsequently, the performance outcomes will be meticulously documented and juxtaposed with those of commercially available trocars in subsequent analyses.

Limitations

The sample size of this study was limited to 11 cases, potentially impacting the generalizability of the findings. However, the primary aim of this investigation was to assess the practicality of utilizing **PP-Ports** trocar in laparoscopic procedures. Regarding the design of the cannula, the smooth outer surface may contribute to inadvertent slippage of the **PP-Ports** trocar from the abdominal wall. Mitigation strategies include exercising enhanced caution during instrument manipulation, minimizing incision size to ensure a snug fit and employing suturing techniques to secure the ports firmly in place.

Conclusion

The advent of PP-Ports Trocar heralds a new option in laparoscopic cholecystectomy, wherein cost-effective innovation converges with clinical excellence to optimize patient outcomes while mitigating financial constraints. As healthcare practitioners navigate the complexities of modern healthcare delivery, the adoption of PP-Ports Trocar stands as a testament to the transformative potential of ingenuity in addressing the evolving needs of surgical practice.

Conflicts of interest:

none declared.

Financial support:

none declared.



Acknowledgement

The author acknowledges the patients, physicians, and staff of Mae Fah Luang University Medical Center Hospital for their invaluable contributions to this study. Special thanks are extended to the medical center for its support and cooperation.

References

1. Jensen KH, Jørgensen T. Incidence of gallstones in a Danish population. Gastroenterology. 1991;100:790-4.
2. Bates T, Harrison M, Lowe D, Lawson C, Padley N. Longitudinal study of gall stone prevalence at necropsy. Gut. 1992;33:103-7.
3. Strasberg SM. Tokyo Guidelines for the Diagnosis of Acute Cholecystitis. J Am Coll Surg. 2018;227(6):624.
4. Kapoor T, Wrenn SM, Callas PW, Abu-Jaish W. Cost analysis and supply utilization of laparoscopic cholecystectomy. Minim Invasive Surg. 2018;2018: 7838103.
5. Kane RL, Lurie N, Borbas C, et al. The outcomes of elective laparoscopic and open cholecystectomies. J Am Coll Surg. 1995;180:136-45.
6. Soper NJ, Stockmann PT, Dunnegan DL, Ashley SW. Laparoscopic cholecystectomy. The new 'gold standard'? Arch Surg. 1992;127:917-21.
7. Steiner CA, Bass EB, Talamini MA, Pitt HA, Steinberg EP. Surgical rates and operative mortality for open and laparoscopic cholecystectomy in Maryland. N Engl J Med. 1994;330:403-8.
8. McMahon AJ, Russell IT, Baxter JN, et al. Laparoscopic versus minilaparotomy cholecystectomy: a randomised trial. Lancet. 1994;343:135-8.
9. Center for Medicare and Medicaid. Acute Care Episode Demonstration. Baltimore: Available at: https://www.cms.gov/Medicare/Demonstration-Projects/DemoProjectsEvalRpts/downloads/ACEFactSheet.pdf
10. Chu T, Chandhoke RA, Smith PC, Schwaitzberg SD. The impact of surgeon choice on the cost of performing laparoscopic appendectomy. Surg Endosc. 2011;25:1187-91.
11. DesCôteaux JG, Tye L, Poulin EC. Reuse of disposable laparoscopic instruments: cost analysis. Can J Surg. 1986;39:133-9.
12. Henriksen NA, Al-Tayar H, Rosenberg J, Jorgensen LN. Cost assessment of instruments for single-incision laparoscopic cholecystectomy. JSLS. 2012;16: 353-9.
13. M SLATER, MI BOOTH, TCB DEHN. Cost-effective laparoscopic cholecystectomy. Ann R Coll Surg Engl. 2009;91:670-2.

Journal of the Association of General Surgeons of Thailand under the Royal Patronage of HM the King
วารสารสมาคมศัลยแพทย์ทั่วไปแห่งประเทศไทยในพระบรมราชูปถัมภ์
Journal homepage : https://he02.tci-thaijo.org/index.php/agstjournal



Case Report

Small Bowel Metastasis with Multiple Sites of Perforation Caused by Anaplastic Thyroid Carcinoma Metastasis: A Case Report

Nawaphan Taengsakul

Department of Surgery, Princess Srisavangavadhana College of Medicine, Chulabhorn Royal Academy. Bangkok, Thailand

ABSTRACT

Introduction: Anaplastic thyroid carcinoma (ATC) is an extremely aggressive cancer with a very poor prognosis. The lungs, pleura, adrenal glands, and liver are the most common sites of metastasis; metastasis to the digestive tract is rare.

Case Presentation: The patient was a 63-year-old man with ATC was treated with pembrolizumab and lenvatinib. Concomitant venous thromboembolism was being treated with direct oral anticoagulants. He developed peritonitis, and revealed perforation sites associated with an intestinal mass.

Clinical Discussion: ATC with small bowel metastasis is uncommon. However, physicians should be aware of this possibility, especially in patients planned targeted therapy.

Conclusion: Small bowel metastasis of ATC is rare and results in tumor-associated perforation. Small bowel metastasis should be investigated in patients with ATC who present with gastrointestinal hemorrhage. Evidence of small bowel metastasis influences the choice of anticoagulant and systemic cancer treatment in ATC patients.

Keywords: Anaplastic thyroid carcinoma, Small bowel metastasis, Small bowel perforation, Case report

Author conflict of interest: none

Submission 30 April 2024| Revised 3 May 2024| Accepted 7 May 2024| Published online 16 May 2024

Corresponding Authors: Nawaphan Taengsakul, MD, FRCST.
Department of Surgery, Princess Srisavangavadhana College of Medicine, Chulabhorn Royal Academy. Bangkok, Thailand. 906 Kamphaeng Phet 6 Rd., Talat Bang khen, Lak Si, Bangkok 10210, Thailand.
Tel. +66-2-576-6791 Fax. +66-2-576-6791
E-mail: nawaphan.tan@cra.ac.th

Journal of the Association of General Surgeons of Thailand under the Royal Patronage of HM the King
วารสารสมาคมศัลยแพทย์ทั่วไปแห่งประเทศไทยในพระบรมราชูปถัมภ์
Journal homepage : https://he02.tci-thaijo.org/index.php/agstjournal

Introduction

Anaplastic thyroid carcinoma (ATC) is an extremely aggressive cancer with a very poor prognosis[1]. The lungs, pleura, adrenal glands, and liver are the most common sites of metastasis[2]; metastasis to the digestive tract is rare[2]. Herein, we describe a case of ATC treated by total thyroidectomy and targeted therapy. The ATC metastasized to the small bowel, resulting in bowel perforation and peritonitis. This work has been reported in line with the SCARE reporting guidelines[3].

Case Presentation

A 60-year-old man underwent total thyroidectomy at another hospital in January 2023 to treat a thyroid mass. He had no underlying disease and reported no family history of cancer or disease. The pathological report revealed a high-grade epithelioid neoplasm with lympho-vascular and perineural invasion in the right thyroid lobe. The patient was diagnosed with ATC, which local recurrence grew rapidly postoperatively. Neck and chest computed tomography (CT) revealed an ill-defined hypodense lesion on the right side of the thyroid with obliterated the right internal jugular vein and compressed the trachea. Other findings comprised thrombi in the right internal jugular vein and right brachiocephalic vein, which extended to the superior vena cava, as well as multiple pulmonary metastases (Figure 1). The patient was referred to our institution and started treatment with edoxaban 60 mg once daily. Pembrolizumab and lenvatinib were started for ATC treatment.

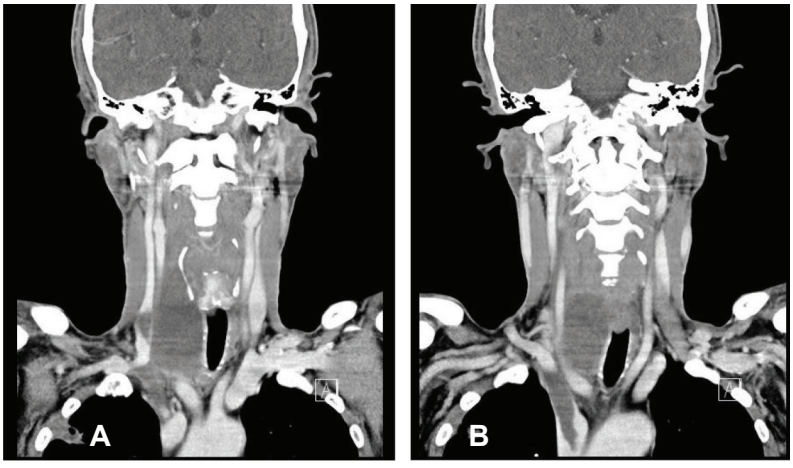

Figure 1 Computed tomography (CT) showing an ill-defined hypodense lesion measuring 3.8 × 3.4 × 7.3 cm in the right thyroid, obliterating the right internal jugular vein. Intraluminal thrombi in the right internal jugular vein (arrow in panel A) and right brachiocephalic vein (arrow in panel B) are also seen.

Journal of the Association of General Surgeons of Thailand under the Royal Patronage of HM the King
วารสารสมาคมศัลยแพทย์ทั่วไปแห่งประเทศไทยในพระบรมราชูปถัมภ์
Journal homepage : https://he02.tci-thaijo.org/index.php/agstjournal

In mid-July 2023, he experienced abdominal pain with melena. Gastroscopy and colonoscopy were performed, and no bleeding point was identified. Apixaban 5 mg twice a day was started after endoscopy. Two weeks after the endoscopy, the patient presented to the emergency room with abdominal pain. The patient's pain began as epigastric pain and progressed to lower abdominal pain. The following findings were identified on presentation: body temperature: 36.9°C, pulse rate: 90 beats per minute, respiratory rate: 20 breaths per minute, blood pressure: 122/83 mmHg, oxygen saturation: 98%. Physical examination revealed generalized abdominal tenderness with guarding. An acute abdominal X-ray series revealed small bowel dilatation (Figure 2). Blood laboratory examinations revealed mild leukocytosis $9.7 \times 10^3/\mu L$ (reference: $4–11 \times 10^3/\mu L$) with 88.9% neutrophils predominating (reference: 39.6%–67%). CT revealed a proximal jejunal focal wall defect with a small amount of pneumoperitoneum. There was diffuse bowel wall thickening and liver metastasis was suspected (Figure 3). We then decided to perform emergent exploratory laparotomy after discussing the plan and associated risks with the patient. Preoperatively, 45.45 U/kg of three-factor prothrombin complex concentrate (Profilnine®; Grifols Biologicals, Inc., Los Angeles, CA, USA; 2500 units intravenously) was administrated as a reversal agent. Intraoperatively, we identified three perforation sites, with an ulcerative mass. The perforations were located in the proximal jejunum 30 cm from the duodenojejunal junction, the mid-jejunum, and the ileum (50 cm from the ileocecal valve) (Figure 4). All perforation sites were resected. Multiple ulcerative masses with perforation were observed in the specimen (Figure 4). Histopathological findings revealed four foci of poorly differentiated neoplasia with macroscopic tumor perforation. It was mostly

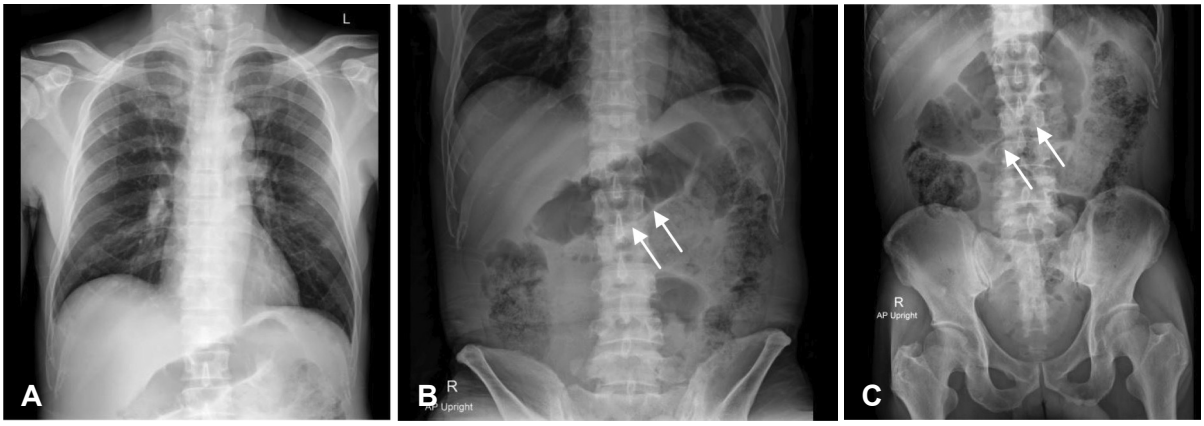

Figure 2 Acute abdominal X-ray series at admission showing segmental small bowel dilatation (arrows) without subdiaphragmatic air.

considered that ATC metastasis had occurred (Figure 5).

Postoperatively, the patient recovered well and was discharged on postoperative day 7. Apixaban was started on postoperative day 2, and there were no postoperative bleeding complications. Although the patient recovered well, he developed anorexia and chronic neck pain after discharge. CT revealed a segmental pulmonary embolism in the right lower branch of the pulmonary artery, as well as several newly hypoenhancing masses throughout the liver. We discussed the prognosis and treatment plan with the patient and his family, who chose primarily supportive treatment and pain control. The patient died 5 weeks after the operation.



Figure 3 Computed tomography (CT) at admission showing a 5-mm focal wall defect in the thickened proximal jejunum (arrow in panel A) with a small amount of pneumoperitoneum (arrow in panel B). Several liver metastases in both the right and left hepatic lobes are visible (arrow in panel C).



Figure 4 Resected small bowel segment showing multiple sites of perforated ulceration in the intraluminal (A) and extraluminal views (B). The largest perforated site was identified at tip of forceps in the picture.
The small bowel segment specimen shows multiple sites of perforated ulceration in both intraluminal (figure 4A) and extraluminal views (figure 4B).

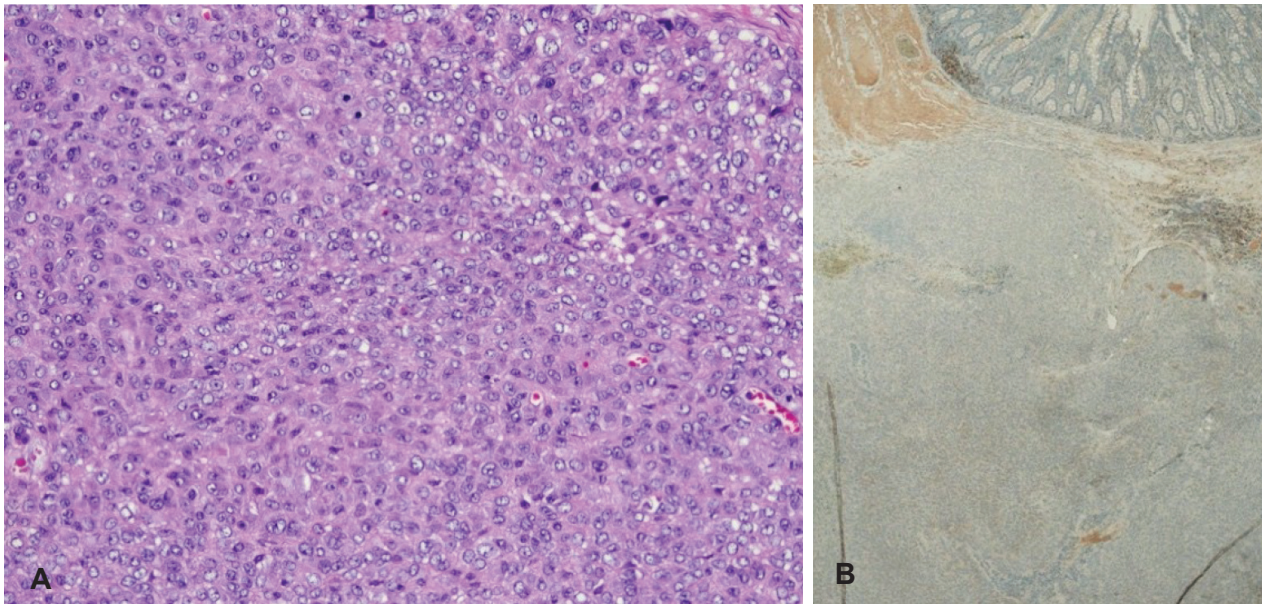

Figure 5 Histopathological images of the perforating small bowel mass showing neoplastic cells with enlarged, marked, pleomorphic nuclei and abundant cytoplasm. Mitotic figures are frequent (A). Immunohistochemical staining for PAX-8 was negative (B).

Discussion

ATC is a rapidly growing carcinoma associated with a poor prognosis and mean survival time of 5-6 months[1]. Approximately 20%–50% of patients have distant metastasis when diagnosed and 90% have adjacent organ invasion[4]. Besic et al.[3] analyzed 205 patients with ATC and found the most common sites of metastasis were the lung (78%), intrathoracic lymph nodes (58%), cervical lymph nodes (51%), pleura (29%), adrenal glands (24%), liver (20%), brain (18%), heart (18%), and retroperitoneal lymph nodes (18%); only one case of small bowel metastasis was identified[3]. Additionally, only eight reported cases of small intestinal metastasis of ATC were identified[5–11], indicating that ATC with small bowel metastasis is rare. Furthermore, the three clinical presentations of small bowel metastasis of ATC comprised tumor perforation (four cases)[6,9–11], intussusception (two cases), and persistent abdominal discomfort (one case)[5]. One study reported small bowel metastasis identified in autopsy results[3]. Table 1 shows the characteristics of all reported cases.

Journal of the Association of General Surgeons of Thailand under the Royal Patronage of HM the King
วารสารสมาคมศัลยแพทย์ทั่วไปแห่งประเทศไทยในพระบรมราชูปถัมภ์
Journal homepage : https://he02.tci-thaijo.org/index.php/agstjournal

Table 1 Literature review of case reports showing the first author's name, year of publication, patient's characteristics, treatment, prognosis, and cause of death.

Case	Author	Year	Age	Gender	Chief complaint	Examination	Complications associated with the Metastatic	Metastatic site	Treatment	Prognosis	Cause of death
1	Phillips[5]	1987	66	F	Abdominal pain	Enteroclysis	Bleeding	Jejunum	Open surgery	2 months	Unknown
2	Kim[6]	1994	66	M	Abdominal pain	-	Perforation	Small bowel	Open surgery	Unknown	Unknown
3	Ricciardelli[7]	2006	68	F	Abdominal pain	CT	Intussusception	Brain, lung, ileum	Open surgery	2 months	Respiratory insufficiency
4	Yazaki[8]	2011	41	M	Abdominal pain	U/S, CT	Bleeding, intussusception	Lung, liver, jejunum, ileum	Laparoscopic surgery	20 days	DIC
5	Kobayashi[9]	2015	68	M	Abdominal pain with fever	CT	Perforation	Esophagus, jejunum	Open surgery	8 months	Tracheal stenosis
6	Gavriilidou[10]	2019	57	F	Abdominal pain	CT	Perforation	Lung, brain, small intestine	Open surgery	26 days	Cancer
7	Hrudka[11]	2021	66	F	Abdominal pain with fever	CT	Perforation	Small intestine	No operation	0 months	Cardiac arrest due to sepsis
8	Our case	2023	60	M	Abdominal pain	CT	Perforation	Lung, liver, small intestine	Open surgery	5 weeks	Cancer

M, male; F, female; U/S, ultrasonography; CT, computed tomography; DIC, disseminated intravascular coagulation



In our case, he presented with gastrointestinal hemorrhage and developed tumor perforation. The primary learning point in this case is to look for small bowel metastases in patients with ATC who present with gastrointestinal hemorrhage. Abdominal and pelvic CT should have been performed.

The diagnosis of ATC is based on the clinical presentation of an older patient with a large, symptomatic, rapidly growing mass, and pathological assessment reveals a highly invasive tumor, characterized by high cellular proliferation with atypical mitoses[1]. Despite the fact that the immunohistochemical staining results in our case are atypical, the history and microscopic findings indicate that the metastatic tumors most likely originated from ATC.

Pembrolizumab is an immunotherapeutic that has been used in patients with ATC[12]. Lenvatinib is a potent angiogenic drug with a multikinase inhibitor mechanism approved for ATC treatment[12]. Adverse events, such as bleeding, fistula formation and small bowel perforation especially in patients with bowel metastasis were reported[12].

In cases of thyroid cancer, numerous factors contribute to thrombosis, including venous compression, vascular invasion, venous injury or ligation during surgery, and a prothrombotic state[13]. Furthermore, levothyroxine therapy may have a prothrombotic effect, and tyrosine kinase inhibitors have also been associated with VTE[13]. In our case, right internal jugular vein compression was identified as a risk factor. Additionally, the use of levothyroxine and sorafenib increased the risk of VTE. With respect to VTE treatment, edoxaban has been recommended for cancer patients with VTE and a low risk of bleeding[14]. Apixaban had the lowest degree of major gastrointestinal risk compared with other direct oral anticoagulants[15].

Conclusion

Small bowel metastasis of ATC is rare and results in tumor bleeding and perforation, which increases morbidity and mortality. Patients with ATC who present with gastrointestinal hemorrhage should be evaluated for small bowel metastasis. Evidence of small bowel metastasis influences the choice of both VTE and systemic cancer treatments in ATC patients.

Ethical Approval and Compliance with the Tenets of the Declaration of Helsinki

This study was exempted from the need to obtain ethical approval by the Ethics Committee of Human Research of our Institution. The project number is EC 109/2566, which was provided as approval by the committee to report the case.

Provenance and peer review

Not commissioned, externally peer-reviewed.

Funding sources

This research received no specific grant from any funding agency in the public, commercial, or



not-for-profit sectors.

Registration of research studies

Not applicable. This is a case report and not a research study.

Consent for publication

Written informed consent was obtained from the patient for publication and any accompanying images. A copy of the written consent is available for review by the Editor-in-Chief of this journal on request.

Declaration of competing interest

The authors declare that they have no known competing financial interests or personal relationships that could have appeared to influence the work reported in this paper.

Authors' contributions

Nawaphan Taengsakul: Conceptualization, investigation, methodology, and drafting, editing, revising, and reviewing the manuscript.

Guarantor

Nawaphan Taengsakul is the person in charge of the publication of this manuscript.

Acknowledgements

We thank Jane Charbonneau, DVM, from Edanz (www.edanz.com/ac) for editing a draft of this manuscript.

References

1. Bible CK, Kebebew E, Brierley J, Brito JP, Cabanillas ME, Clark TJ Jr, et al. 2021 American Thyroid Association Guidelines for Management of Patients with Anaplastic Thyroid Cancer: American Thyroid Association Anaplastic Thyroid Cancer Guidelines Task Force. Thyroid 2021;31(3):337-386. https://doi.org/10.1089/thy.2020.0944.
2. Besic N, Gazic B. Sites of metastases of anaplastic thyroid carcinoma: autopsy findings in 45 cases from a single institution. Thyroid 2013;23(6):709-13. https://doi.org/10.1089/thy.2012.0252.
3. Sohrabi C, Mathew G, Maria N, Kerwan A, Franchi T, Agha RA; Collaborators. The SCARE 2023 guideline: updating consensus Surgical Case REport (SCARE) guidelines. Int J Surg 2023;109:1136.
4. O'Neill JP, Shaha AR. Anaplastic thyroid cancer. Oral Oncol 2013;49:702–6.
5. Phillips DL, Benner KG, Keefe EB, Traweek ST. Isolated metastasis to small bowel from anaplastic thyroid cancer with a review of extra-abdominal malignancies that spread to the bowel. J Clin Gastroenterol 1987;9:563–7.
6. Kim MS, Jeon JS, Kim WB, Park KS, Kim SY, Cho BY, et al. A case of thyroid anaplastic cancer with intestinal metastasis. J Kor Soc Endocrinol 1994;9:375-9.
7. Ricciardelli L, Rapicano G, Pinto A, Napolitano G, Feleppa C, Martino G, et al. Small bowel intussusception caused by metastasis from anaplastic thyroid carcinoma: case report and literature review. Ann Ital Chir 2006;77:63–7.
8. Yazaki N, Naitoh T, Miura K, Ogawa H, Kinouchi M, Tanaka N, et al. A case of anaplastic thyroid carcinoma metastasized to the small intestine causing intussusception. Jpn J Gastroenterol Surg 2011;44:1426–33.
9. Kobayashi M, Itabashi H, Ikeda T, Yamazaki N, Kali T, Takagane A. Simultaneous occurrence of distant metastases to the small intestine and the thoracic esophagus from anaplastic thyroid carcinoma: a case report. Surg Case Rep 2015;1:63. https://doi.org/10.1186/s40792-015-0066-9.



10. Gavriilidou S, Belis C, Afentoulidi A, Xydiari K, Fotou M, Oikonomou V, et al. Jejunum metastasis and perforation from anaplastic thyroid cancer. In: Proceedings of the 21st European Congress of Endocrinology 2019;63:401. Lyon, France. https://doi.org/10.1530/endoabs.63.P401.
11. Hrudka J, Švadlenková I. Small bowel perforation and death caused by anaplastic thyroid carcinoma metastasis in a patient with concomitant colonic and bilateral breast carcinoma. Autops Case Rep 2021;11:e2021255.
12. Jannin A, Escande A, Al Ghuzlan A, Blanchard P, Hartl, D, Chevalier B, et al. Anaplastic thyroid carcinoma: an update. Cancers (Basel) 2022;14:1061. https://doi.org/10.3390/ cancers14041061.
13. Ordookhani A, Motazedi A, Burman KD. Thrombosis in thyroid cancer. Int J Endocrinol Metab 2018; 16:e57897.
14. Streiff MB, Abutalib SA, Farge D, Murphy M, Connors JM, Piazza G, et al. Update on guidelines for the management of cancer-associated thrombosis. Oncologist 2021;26:24–40.
15. Chen X, Wang L, Li W, Huang W, Zhao L, Guo W. Comparative differences in the risk of major gastrointestinal bleeding among different direct oral anticoagulants: an updated traditional and Bayesian network meta-analysis. Front Pharmacol 2023;13:1049283. https://doi.org/10.3389/fphar.2022.1049283.