วารสาร เวชบำบัดวิกฤต
โดยสมาคมเวชบำบัดวิกฤตแห่งประเทศไทย

Special Article

Welcome to Bedside Lung Ultrasound : Part 1

อมรชัย เลิศอมรพงษ์
หน่วยเวชบำบัดวิกฤต
โรงพยาบาลพระมงกุฎเกล้า

Lung ultrasound จัดเป็น bedside non-invasive technique ที่ช่วยวินิจฉัยหาสาเหตุของการหายใจล้มเหลว เริ่มเป็นที่นิยมมากขึ้นทั้งในการดูแลผู้ป่วยที่แผนกฉุกเฉินและในหอผู้ป่วยวิกฤต เนื่องจากใช้เวลาในการประเมินสั้น ไม่เจ็บตัวและมีความแม่นยำสูง

เนื่องจากเนื้อปอดประกอบด้วยลมเป็นจำนวนมาก การแปลผลจะต้องมีความเข้าใจ specific artifacts ที่มองเห็น ซึ่งไม่เหมือนกับการทำ ultrasound ของ solid organs อื่น ๆ เช่นเดียวกับที่เราจะต้องเข้าใจ electrical artifacts ต่าง ๆ เพื่อที่จะแปลผล ECG ได้อย่างถูกต้อง

การเลือกใช้ probe ที่เหมาะสม มักจะใช้ phased-array probe หรือ probe ที่ใช้ทำ echocardiogram เนื่องจากมี low frequency ช่วยให้มองเห็นภาพได้ชัดเจนในส่วนลึก (high penetration) และมี small foot print จึงสะดวกในการดูภาพผ่าน intercostal spaces ได้ดี เทคนิคในการ scan มักทำในลักษณะ longitudinal scan หากทำในแนว anterior, lateral และ posterior chest wall จากบนลงล่าง บนทรวงอกทั้งสองข้าง การทำ scan อย่างเป็นระบบจะช่วยให้ใช้เวลาในการทำสั้นและทั่วถึง ดังรูปที่ 1

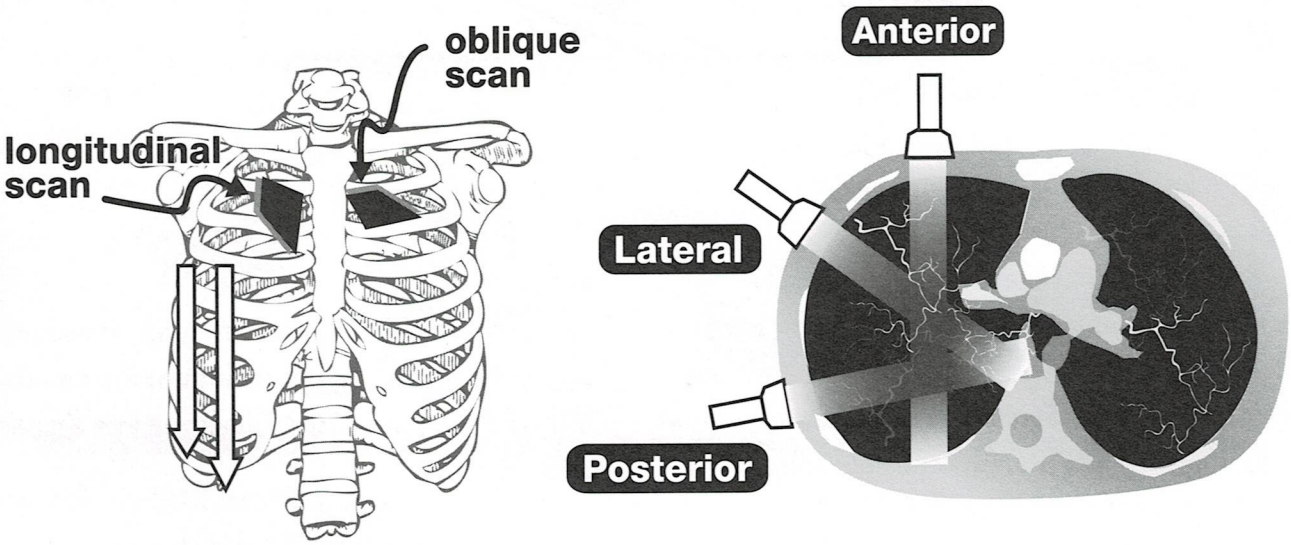

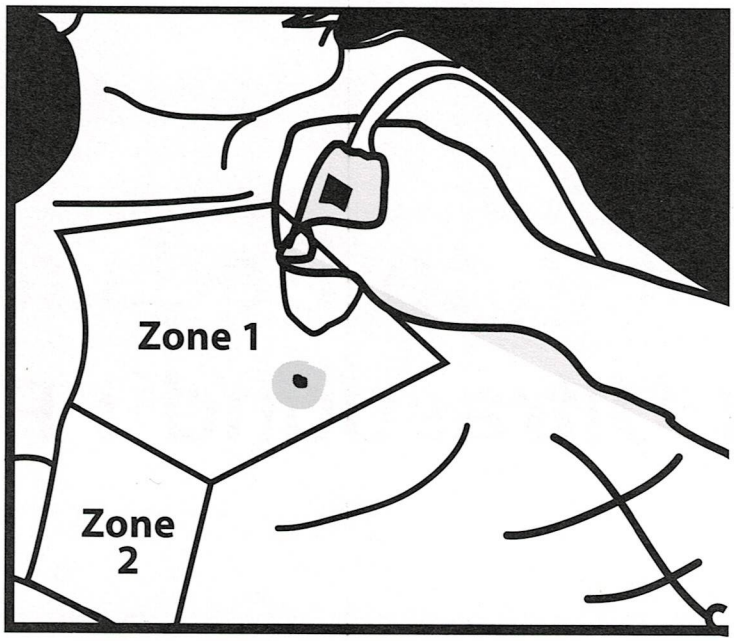

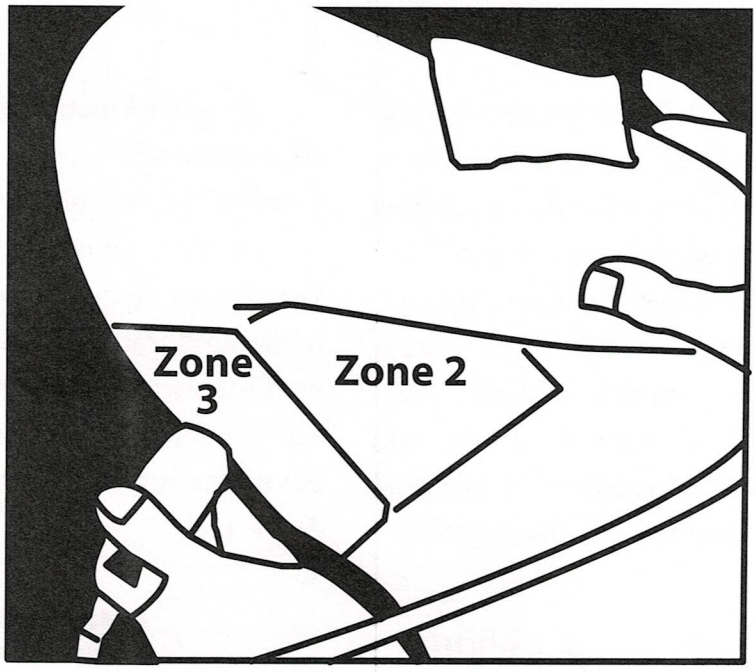

รูปที่ 1 ตำแหน่งการวาง probe

หากต้องการดูสิ่งที่อยู่ตื้น ๆ ให้เห็นชัดเจน เช่น ต้องการดู Pleural sliding อาจเลือกใช้ linear probe หรือ vascular probe เนื่องจากมี high frequency ทำให้มองเห็นภาพชัดเจนในส่วนตื้น ซึ่งแสดง normal finding ของ pleura มีภาพลักษณะเหมือนค้างคาว "Bat sign"

จากการศึกษาพบว่า การตรวจ lung ultrasound ในผู้ป่วยที่มาด้วยอาการหอบเหนื่อยและมีการหายใจล้มเหลว มีความแม่นยำสูงในการวินิจฉัยหาสาเหตุ ดังแสดงในตารางที่ 1

	Sensitivity	Specificity
Occult pneumothorax[1]	79	100
Large pneumothorax[2]	100	91
Interstitial syndrome[3]	93	93
Consolidation[4]	90	98
Pleural effusion[5]	97	94

ตารางที่ 1 แสดงประสิทธิภาพของการใช้ lung ultrasound ในการวินิจฉัยความผิดปกติต่าง ๆ

lung ultrasound ได้รับความนิยมเพิ่มขึ้นตามลำดับ จนกระทั่งได้มีผู้ทำการศึกษาประสิทธิภาพของ lung ultrasound เพื่อวินิจฉัยสาเหตุของการหายใจล้มเหลว[6] ในผู้ป่วยจำนวนทั้งสิ้น 260 ราย ที่รับไว้ในหอผู้ป่วยวิกฤต ด้วยปัญหาการหายใจล้มเหลวเฉียบพลัน โดยใช้หลักการ "5 ultrasound signature" อันประกอบด้วย

1. horizontal A lines
2. vertical B lines indicating interstitial syndrome
3. lung sliding
4. alveolar consolidation
5. pleural effusion

เมื่อใช้หลักการดังกล่าวร่วมกันเรียกว่า ใช้ "blue protocol" (bedside lung ultrasound in emergency) ผลการศึกษามีความน่าสนใจไม่น้อย เพราะพบว่า blu eprotocol สามารถช่วยวินิจฉัยสาเหตุของการหายใจล้มเหลวเฉียบพลันได้ถูกต้องสูงถึงร้อยละ 90.5 ของจำนวนผู้ป่วยทั้งหมด ดังแผนภูมิที่ 1

ในฉบับหน้าจะกล่าวถึงวิธีการประเมิน "5 ultrasound signature" โดยละเอียด

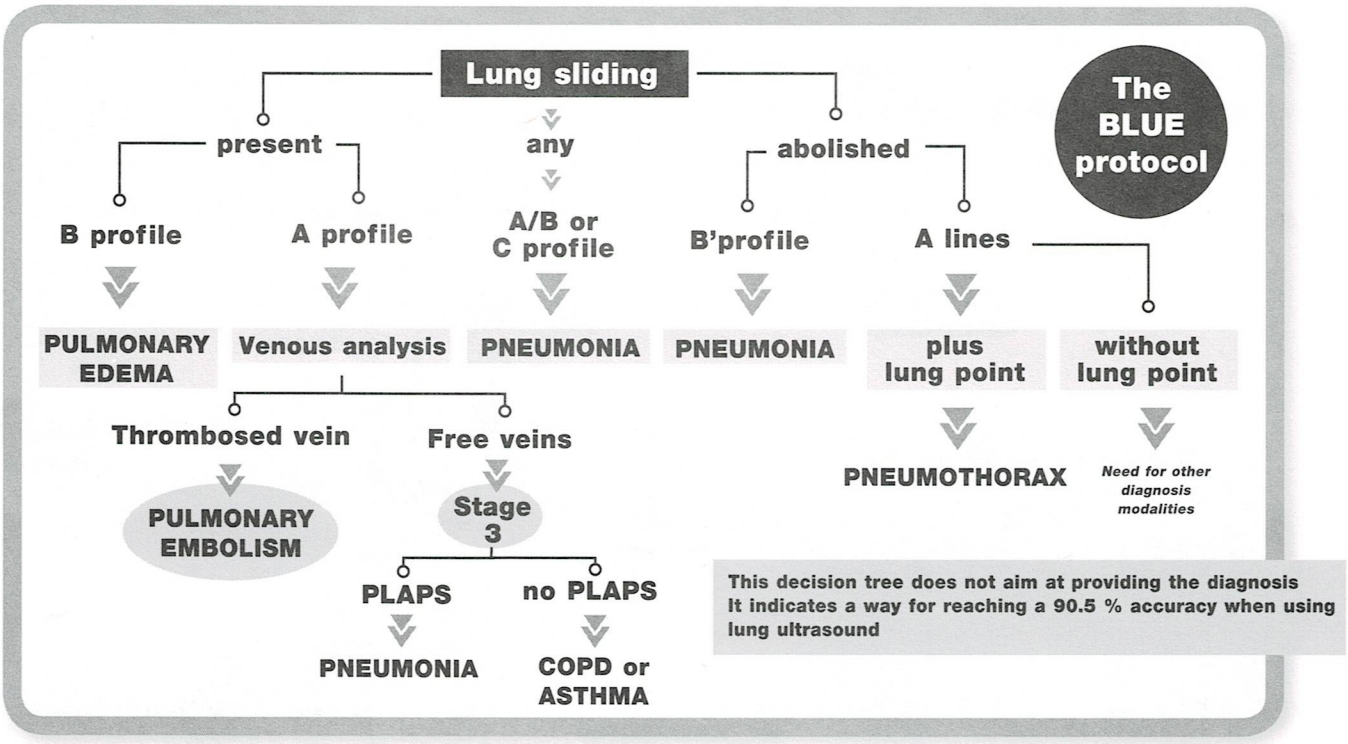

แผนภูมิที่ 1 : BLUE protocol ใช้ lung ultrasound ในการวินิจฉัยสาเหตุของการหายใจล้มเหลวเฉียบพลัน (ดัดแปลงจากเอกสารอ้างอิง หมายเลข 6)

เอกสารอ้างอิง

1. Lichtenstein D, Mezie` re G, Lascols N, et al. Ultrasound diagnosis of occult pneumothorax. Crit Care Med 2005;33:1231–1238
2. Lichtenstein D, Menu Y. A bedside ultrasound sign ruling out pneumothorax in the critically ill: lung sliding. Chest 1995;108:1345–1348
3. Lichtenstein D, Mezie` re G, Biderman P, et al. The comet-tail artifact, an ultrasound sign of alveolar-interstitial syndrome. Am J Respir Crit Care Med 1997; 156:1640–1646
4. Lichtenstein D, Lascols N, Mezie` re G, et al. Ultrasound diagnosis of alveolar consolidation in the critically ill. Intensive Care Med 2004; 30:276–281
5. Lichtenstein D, Hulot JS, Rabiller A, et al. Feasibility and safety of ultrasound-aided thoracentesis in mechanically ventilated patients. Intensive Care Med 1999; 25:955–958
6. Lichtenstein D, Gilbert A , Mezie` re G, et al. Relevance of Lung Ultrasound in the Diagnosis of Acute Respiratory Failure:The BLUE Protocol; Chest 2008;134;117-125