HSCR
HEALTH SCIENCE CLINICAL RESEARCH

รายงานผู้ป่วย

รายงานผู้ป่วย: การรักษาภาวะเหงือกร่นบริเวณฟันหน้าล่างซี่ที่หนึ่งด้านซ้าย ด้วยเทคนิคการผ่าตัดปลูกเหงือกด้วยเนื้อเยื่อเกี่ยวพันร่วมกับขอบเนื้อเยื่อบุผิว

ชนัฎดา ฉัตรไชยเดช
ฝ่ายทันตกรรม โรงพยาบาลเจ้าพระยาอภัยภูเบศร

บทคัดย่อ

ผู้ป่วยหญิงไทยอายุ 44 ปี มีภาวะเหงือกร่นด้านริมฝีปากบริเวณฟันหน้าล่างซี่ที่หนึ่งด้านซ้าย เป็นเหงือกร่นชนิดที่ 2 ตามเกณฑ์ของ Cairo 2011 แก้ไขภาวะเหงือกร่นด้วยการผ่าตัดปลูกเหงือกด้วยเนื้อเยื่อเกี่ยวพันร่วมกับขอบเนื้อเยื่อบุผิว (Connective Tissue Graft with an Epithelial Collar) ร่วมกับการเย็บแบบ Sling เพื่อปิดบริเวณผิวรากที่เผยผึ่ง เพิ่มปริมาณเนื้อเยื่อเหงือกยึด ซึ่งจะส่งผลต่อความสวยงามและเพื่อความเสถียรของผลการรักษาในระยะยาว หลังติดตามอาการ 1 ปี พบว่าขอบเหงือกมีความเสถียรดี โดยมีระดับการร่นคงที่ที่ 2 มิลลิเมตร จาก แนวต่อเคลือบฟันกับเคลือบรากฟัน (CEJ) (ลดลงจากเดิม 1.5-2 มม.) และมีเนื้อเยื่อเหงือกยึดเพิ่มขึ้นประมาณ 2 มิลลิเมตร ผู้ป่วยมีความพึงพอใจในผลการรักษา

คำสำคัญ: ภาวะเหงือกร่น การปลูกเหงือกด้วยเนื้อเยื่อเกี่ยวพัน ขอบเนื้อเยื่อบุผิว เหงือกร่นชนิดที่สองตามเกณฑ์ Cairo (2011)

ติดต่อ: ชนัฎดา ฉัตรไชยเดช
สถานที่ติดต่อ: ฝ่ายทันตกรรม โรงพยาบาลเจ้าพระยาอภัยภูเบศร
อีเมล์: sweetybutterbutler@gmail.com

รับต้นฉบับ 10 พฤษภาคม 2569
แก้ไขต้นฉบับ 1 มิถุนายน 2569
รับต้นฉบับตีพิมพ์ 15 มิถุนายน 2569

ISSN 2773-9589 (online)

HSCR
HEALTH SCIENCE CLINICAL RESEARCH

CASE STUDY

Case Report: Management of Gingival Recession on the Mandibular Left Central Incisor Using a Connective Tissue Graft with an Epithelial Collar Technique

Chanutda Chatchaiyadej
Dental Department, Chao Phraya Abhaibhubejhr Hospital

ABSTRACT

44-year-old Thai female patient who has labial recession type 2 following Cairo classification in 2011, at the mandibular left central incisor received root coverage surgical surgery by connective tissue graft with epithelial collar and sling suture. The purpose of reducing the root-exposed area and increasing keratinized tissue width is esthetic and provides a stable result in the long term. At 1-year follow-up, the gingival margin remained stable with a constant recession level of 2 mm. from the CEJ (A reduction of 1.5–2 mm. from the baseline). The keratinized tissue width increased by approximately 2 mm. The patient was satisfied with the treatment outcome.

The use of a connective tissue graft with an epithelial collar is an effective approach for managing recession type 2, Cairo classification in 2011, providing both tissue thickness and increased keratinized tissue width for long-term stability.

Keywords: Gingival recession, Connective tissue graft, Epithelial collar, Recession type 2 (Cairo 2011)

Contact: Chanutda Chatchaiyadej
Address: Dental Department, Chao Phraya Abhaibhubejhr Hospital
E-mail: sweetybutterbutler@gmail.com

Received 10 May 2026
Revised 1 June 2026
Accepted 15 June 2026

ISSN 2773-9589 (online)

บทนำ

ภาวะเหงือกร่น (Gingival recession) หมายถึงการที่ขอบเหงือกเคลื่อนห่างจากรอยต่อระหว่างเคลือบรากฟันและเคลือบฟันไปทางปลายรากฟัน ทำให้ผิวรากฟันเผยผึ่ง[1] เป็นปัญหาทางทันตกรรมที่พบได้บ่อยในประเทศไทย โดยการศึกษามักจะระบุถึงสภาวะโรคปริทันต์ ซึ่งรวมถึง มีการสูญเสียการยึดของอวัยวะปริทันต์ (Clinical attachment loss: (CAL))

จากรายงานการสำรวจสภาวะสุขภาพช่องปากแห่งชาติครั้งที่ 9 (พ.ศ. 2565) พบว่า ประชาชนมีภาวะเหงือกร่นและการสูญเสียการยึดต่อที่ในกลุ่มวัยทำงาน (อายุ 35 - 44 ปี) ถึงร้อยละ 67.1 เฉลี่ย 9.1 ซี่ต่อคน ซึ่งสูงกว่าการสำรวจครั้งที่ 8 ที่ผ่านมา[2]

ภาวะเหงือกร่นนั้นส่งผลกระทบโดยตรงต่อฟัน คือ สูญเสียการยึดเกาะ มีปริมาณเนื้อเยื่อเหงือกยึด (Keratinized tissue) ลดลง ส่งผลต่อความสวยงามและความยุ่งยากในการดูแลสุขภาพช่องปากของผู้ป่วย อาจทำให้เกิดอาการเสียวฟัน เสี่ยงต่อการเกิดฟันผุบริเวณรากฟัน และอาจทำให้เกิดฟันโยก ซักนำไปสู่การสูญเสียฟันในอนาคตได้

ภาวะเหงือกร่นเกิดได้จากหลายสาเหตุ โดยมีสาเหตุโดยตรง คือ การแปรงฟันที่รุนแรงมากเกินไป การอักเสบจากคราบจุลินทรีย์ที่ทำให้เกิดการทำลายของเนื้อเยื่อและกระดูกรอบรากฟัน และการบาดเจ็บจากแรงบดเคี้ยว (Occlusal trauma)

ปัจจัยโน้มนำ (Predisposing factors) ที่ทำให้เกิดเหงือกร่น ได้แก่ ลักษณะของเหงือกและกระดูกรอบรากฟัน (Phenotype) พบว่าหากมีเหงือกหรือกระดูกรอบรากฟันที่บางจะมีแนวโน้มเกิดเหงือกร่นได้ง่าย ตำแหน่งของรากฟันที่ซ้อนเกหรืออยู่ในตำแหน่งที่ยื่นออกมามาก และแรงดึงจากเส้นใยเหงือก (Frenum) ก็ส่งเสริมให้เกิดเหงือกร่นได้[3]

การจัดฟันไม่ใช่สาเหตุโดยตรงที่ทำให้เกิดเหงือกร่น หากแต่การจัดฟันเป็นได้ทั้งการสร้างปัจจัยโน้มนำให้เกิดเหงือกร่น และเป็นการแก้ไขเหงือกร่นได้เช่นกัน ขึ้นกับทิศทางและการเปลี่ยนแปลงในการเคลื่อนฟัน เช่น การเคลื่อนฟันหรือการเปลี่ยนแปลงความเอียงของฟันออกนอกขอบเขตของกระดูก อาจส่งผลให้เกิดเหงือกร่นได้ อีกทั้งอุปกรณ์จัดฟันที่ทำให้ทำความสะอาดได้ยาก ทำให้เกิดการอักเสบที่เร่งให้เหงือกร่นได้[3,4]

เหงือกร่นสามารถแบ่งออกได้เป็น 3 ประเภทตามเกณฑ์ของ Cairo และคณะในปี ค.ศ. 2011[5] ซึ่งเป็นระบบที่ใช้ระดับการสูญเสียการยึดของอวัยวะปริทันต์บริเวณระหว่างฟัน (Interproximal Clinical Attachment Loss) เป็นเกณฑ์หลัก ซึ่งช่วยให้การวินิจฉัยมีความเที่ยงตรง (Reliability) และพยากรณ์ผลการรักษา (Root Coverage) ได้แม่นยำขึ้น

ปัจจุบันการผ่าตัดศัลยกรรมเหงือกด้วยเนื้อเยื่อเกี่ยวพันร่วมกับการดึงแผ่นเหงือกขึ้นตัวฟัน (The coronally advanced flap with connective tissue graft: (CTG)) เป็นวิธีการที่แพร่หลาย และมีประสิทธิภาพที่สุดในการลดระยะเหงือกร่น และเพิ่มการยึดของอวัยวะปริทันต์บริเวณระหว่างฟัน สามารถทำนายผลได้แม่นยำ และได้อัตราความสำเร็จที่ดี[6] และเป็นมาตรฐาน (Gold standard) สำหรับการแก้ไขเหงือกร่นตามเกณฑ์ของ Miller ชนิด 1 และ 2[7] ซึ่งเป็นเกณฑ์ที่ใช้ก่อนหน้าเกณฑ์ของ Cairo และคณะ[5]

เหงือกร่นที่แบ่งตามเกณฑ์ของ Miller ชนิด 1 และ 2 นั้น คือการที่มีเนื้อเยื่อปริทันต์ระหว่างซี่ฟันสมบูรณ์ (Intact interdental periodontal support) และขอบเหงือกที่ร่นไม่ถึงหรือพอดีกับแนวรอยต่อเหงือกกับเยื่อเมือก (Mucogingival junction: MGJ)[8]

การผ่าตัดปิดผิวรากฟันที่ร่นนั้น นอกจากช่วยปกปิดผิวรากฟันให้ผู้ป่วยแล้ว ยังเปลี่ยนลักษณะทางชีวภาพของเหงือก (Phenotype modification) อีกด้วย ซึ่งเป็นการแก้ไขความผิดปกติของเยื่อบุเหงือกและเยื่อบุช่องปากบริเวณรอยต่อ (Mucogingival deformities) ความผิดปกตินี้เป็นไปตามเกณฑ์การวินิจฉัยแยกโรค จากการประชุมของ สมาคมวิชาการปริทันตวิทยาแห่งสหรัฐอเมริกา (American Academy of Periodontology (AAP)) และสหพันธ์ปริทันตวิทยาแห่งยุโรป (The European Federation of Periodontology: EFP) ปีพ.ศ. 2560 (ค.ศ. 2017)[9]

การพยากรณ์อัตราความสำเร็จของการผ่าตัดปิดผิวรากฟันที่ร่นนั้น แบ่งเป็น 2 ประเภท คือ การปิดผิวรากฟันได้ทั้งหมด (Completed root coverage: CRC) และการปิดผิวรากฟันบางส่วน โดยมีผลแตกต่างกันไปตามปัจจัยส่วนบุคคล เช่น การสูบบุหรี่ ความหนาของเหงือก ความลึกของร่องแก้ม (Vestibule) และการมีระดับการยึดเกาะของเนื้อเยื่อเหงือก โดยได้ผลแตกต่างกันอย่างตามลักษณะรอยโรค คือ มีแนวโน้มลดลงชัดเจนตามเกณฑ์ที่แบ่งทั้งสองเกณฑ์ **(ตารางที่ 1)**[5]

ISSN 2773-9589 (online)

ตารางที่ 1 แสดงอัตราผลสำเร็จจากการผ่าตัดปิดผิวรากตามประเภทของเหงือกร่น

เกณฑ์การแบ่งเหงือกร่น		ผลการรักษา	
Miller Classification (1985)	Cairo Classification (2011)	Completed Root Coverage (CRC)	Mean Recession Reduction (mm)
Class I + II	RT1	74%	2.5 ± 0.9
Class III + IV	RT2	24%	2.2 ± 0.8
Class III + IV	RT3	ใกล้เคียง 0%	0,4 ± 0.9

ปัจจุบันมีการพัฒนาการผ่าตัดปิดผิวรากฟันด้วยเทคนิคอุโมงค์ (เช่น Modified Tunneling หรือ MISTA)[10] ร่วมหรือไม่ร่วมกับวัสดุทดแทนเนื้อเยื่อ (VSCM) หรือสารกระตุ้นการเจริญเติบโต (EMD)[11] ซึ่งให้ผลการรักษาที่ดี มีความสวยงาม และช่วยลดความเจ็บปวดเนื่องจากไม่ต้องเปิดแผลที่เพดานปาก แต่มีข้อจำกัดเรื่องค่าใช้จ่ายและเครื่องมือเฉพาะทาง[10,11]

นอกจากนี้ยังมีแนวทางการผ่าตัดแบบสองขั้นตอน (Two-stage procedure) คือการปลูกเหงือก (FGG) เพื่อเพิ่มเนื้อเยื่อยึดก่อน แล้วเว้น 2 เดือนจึงผ่าตัดปิดผิวรากฟัน แม้จะให้ผลลัพธ์ที่แม่นยำและคาดเดาได้ง่าย แต่ผู้ป่วยต้องผ่าตัดซ้ำซ้อนและเสี่ยงต่อการเกิดพังพืด[12]

จากข้อจำกัดดังกล่าวประกอบกับบริบทของผู้ป่วย การรักษาครั้งนี้จึงเลือกใช้เทคนิค “การปลูกเนื้อเยื่อเกี่ยวพันร่วมกับขอบเนื้อเยื่อบุผิว (CTG with Epithelial Collar)” ซึ่งเป็นเทคนิคผสมผสานที่มีข้อดีเชิงคลินิก ดังนี้[13]

1. เพิ่มปริมาณเหงือกยึดและปิดผิวรากฟันได้พร้อมกันในการผ่าตัดครั้งเดียว สามารถเพิ่มความหนาเหงือก (Tissue Thickness) ปิดผิวรากฟันบางส่วน และเพิ่มความกว้างของเหงือกยึด Keratinized Tissue Width) ได้พร้อมกัน จึงลดความเสี่ยงในการเกิดเหงือกร่นซ้ำจากการขาดเนื้อเยื่อเหงือกยึดที่เพียงพอเมื่อเทียบกับการใช้เนื้อเยื่อเกี่ยวพันเพียงอย่างเดียว และลดความเจ็บปวดจากการผ่าตัดสองขั้นตอน

2. ความเสถียรระยะยาวของขอบเหงือก ส่วนขอบเนื้อเยื่อบุผิวจากเนื้อเยื่อที่นำมาปลูกจะทำหน้าที่เป็นขอบเหงือกยึดใหม่ที่ทนทานต่อการอักเสบและแรงจากการแปรงฟัน พร้อมส่งเสริมการเกิด การเคลื่อนตัวของขอบเหงือกขึ้นมาปกคลุมผิวรากฟันได้เองตามธรรมชาติ (Crepping Attachment) ในระยะยาว

3. ความคุ้มค่าเชิงต้นทุน (Cost-effectiveness) เป็นการใช้เนื้อเยื่อจากตัวผู้ป่วยเอง จึงลดค่าใช้จ่ายด้านวัสดุทดแทนราคาแพง และไม่ต้องใช้อุปกรณ์เฉพาะทาง เพิ่มการเข้าถึงการรักษารอยโรคระดับยาก (RT2) ในโรงพยาบาลระดับภูมิภาค

รายงานผู้ป่วยฉบับนี้นำเสนอทางเลือกและผลสำเร็จของเทคนิคดังกล่าว เพื่อเป็นแนวทางในการวางแผนศัลยกรรมปริทันต์ที่มีประสิทธิภาพ เสถียร และคุ้มค่าภายใต้ข้อจำกัดทางศัลยกรรมปริทันต์อย่างยั่งยืน

รายงานผู้ป่วย

ผู้ป่วยหญิงไทย อายุ 44 ปี ปฏิเสธโรคประจำตัว ปฏิเสธการแพ้ยาและอาหาร ปฏิเสธการสูบบุหรี่และดื่มแอลกอฮอล์ มาด้วยภาวะเหงือกร่นบริเวณฟันหน้าล่างหลังรับการจัดฟันเสร็จสิ้น 4 เดือน ใส่อุปกรณ์คงสภาพฟัน (Retainer) สม่ำเสมอ

ตรวจทางคลินิก **(ภาพที่ 1)** พบฟันตัดหน้าล่างซ้าย (31) ขอบเหงือกมีสีชมพูอมแดงโดยทั่วไป (slightly red) พบลักษณะขอบเหงือกกลมมน (round) มีการสูญเสียเหงือกสามเหลี่ยมระหว่างฟัน (loss of IPD) เหงือกมีลักษณะนิ่ม (soft in consistency) ผิวเหงือกมีลักษณะเปลือกผิวส้ม (stippling) มีเลือดออกเมื่อใช้เครื่องมือตรวจปริทันต์ตรวจวัดร่องเหงือกโดยทั่วไป (bleeding on probing) ตรวจไม่พบหนอง มีร่องลึกปริทันต์ลึก 2-3 มิลลิเมตรโดยทั่วไป พบมีเนื้อเยื่อเคอราทิน (keratinized tissue) กว้าง 1 มิลลิเมตร มีการร่นของขอบเหงือกจากแนวต่อเคลือบฟันกับเคลือบรากฟัน (CEJ) 3.5–4 มิลลิเมตร มีการสูญเสียการยึดเกาะบริเวณระหว่างฟัน (Interproximal CAL) อยู่ที่ 4 มิลลิเมตร โดยตลอดการวัดในทุกครั้งที่มาทำการรักษาและติดตามผลใช้การวัดด้วยเครื่องมือวัดร่องลึกปริทันต์ (Periodontal probe ชนิด UNC-15) ซึ่งสัมพันธ์กับระดับการละลายของกระดูกเบ้าฟันในแนวนอนจากการตรวจทางรังสี **(ภาพที่ 1)** วินิจฉัยเป็นภาวะเหงือกร่นประเภท RT2 ตามเกณฑ์ Cairo[5] หรือเทียบเท่า Miller ชนิด 3[8] จากภาพรังสีพบว่าช่องว่างของเอ็นยึดปริทันต์ (PDL) ใกล้เคียงกันในฟันข้างเคียง

ตรวจพบการสบกระแทกเล็กน้อยที่ฟันซี่นี้ ได้ทำขูดหินปูนและอธิบายทางเลือกการรักษา 4 ทางเลือก

ISSN 2773-9589 (online)

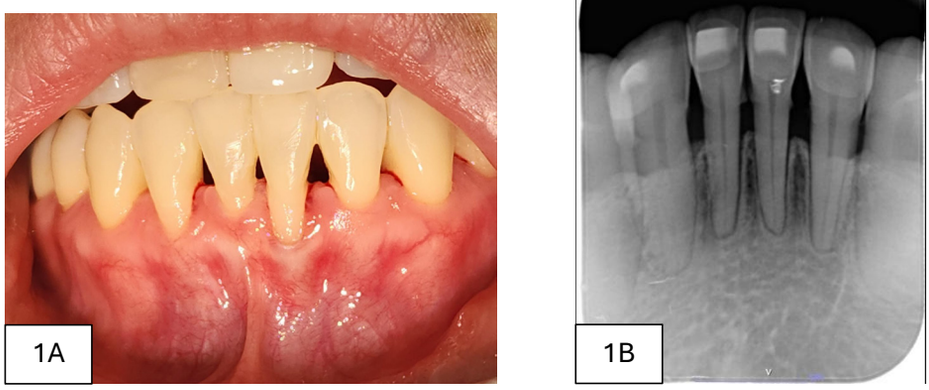

ภาพที่ 1. ภาพแสดงลักษณะทางคลินิกภายหลังขูดหินปูนทันที (1A) และภาพถ่ายรังสีก่อนการรักษา (1B)

ทางเลือกการรักษาด้วยเนื้อเยื่อของผู้ป่วย ได้แก่

1. ติดตามอาการ ประเมินการร่นเพิ่มเติมทุก 6 เดือน หากมีเหงือกร่นเพิ่มเติมจึงผ่าตัด

2. การผ่าตัดสองขั้นตอน ปลูกเหงือกเพิ่มเนื้อเยื่อเหงือกยึดก่อน เว้นระยะเวลาประมาณ 2 เดือนแล้วจึงปลูกเนื้อเยื่อเกี่ยวพันเพื่อปิดผิวรากในภายหลัง เพื่อผลลัพธ์ที่พยากรณ์ได้แม่นยำที่สุด[12]

3. การปลูกเนื้อเยื่อเกี่ยวพัน (CTG) เพื่อเพิ่มความหนาและปิดผิวราก แต่อาจเสี่ยงต่อการร่นซ้ำเนื่องจากปริมาณเหงือกยึดตั้งต้นมีน้อย[14, 15]

4. การปลูกเนื้อเยื่อเกี่ยวพันร่วมกับขอบเนื้อเยื่อบุผิว (CTG with epithelial collar) เพื่อเพิ่มความหนาและความกว้างของเหงือกยึดไปพร้อมกับการปิดผิวรากในการผ่าตัดครั้งเดียว[13] แต่อาจมีความเสี่ยงเรื่องความกลมกลืนของสีและโอกาสรอดของชิ้นเนื้อปลูก เนื่องจากมีพื้นที่ที่ไม่มีหลอดเลือด (Avascular area) เพิ่มมากขึ้น[12]

เนื่องจากข้อจำกัดด้านเวลาและความต้องการของผู้ป่วย จึงตัดสินใจเลือกทางเลือกที่ 4 โดยเน้นการสื่อสารให้ผู้ป่วยเข้าใจถึงข้อจำกัดทางชีวภาพของ RT2 ที่ไม่สามารถปิดผิวรากได้สมบูรณ์ทั้งหมดแล้ว

ในการตรวจครั้งที่ 2 พบว่ายังมีการสบกระแทกเมื่อกัดในตำแหน่งศูนย์และตำแหน่งเยื้องขากรรไกร (Centric/Eccentric) แม้ไม่พบการอักเสบทางคลินิกแล้ว จึงกรอแก้ไขตัวฟันเล็กน้อยทางด้านริมปาก โดยที่ยังใส่อุปกรณ์คงสภาพฟันได้เช่นเดิม หลังแก้ไขตรวจไม่พบการสบกระแทกที่ซี่ฟันแล้ว

วิธีการศึกษา (ขั้นตอนการรักษา)[8,13]

ในการตรวจครั้งที่ 3 ตรวจไม่พบการสบกระแทกที่ตัวฟันแล้ว และเป็น 6 เดือนหลังจากการจัดฟันเสร็จสิ้น[12] การผ่าตัดทำภายใต้ยาชาเฉพาะที่ 2% lidocaine โดยมี epinephrine ความเข้มข้น 1:100,000 ปริมาณ 2 หลอด รวม 3.4 มิลลิเมตร โดยมีภาพขั้นตอนการผ่าตัดดัง **(ภาพที่ 2)**

การเตรียมตำแหน่งรับ (Recipient Site): ลงมีดแนวนอนเริ่มจากกึ่งกลางด้านริมฝีปากซี่ 31 มุ่งไปยังตำแหน่งสันกระดูกระหว่างซี่ข้างเคียง เพื่อรักษาเหงือกสามเหลี่ยมระหว่างฟัน (Papilla) ทำการลอกเยื่อบุผิว (De-epithelialized) บริเวณเหงือกสามเหลี่ยมนี้ เพื่อเป็นหลักยึดในการเย็บ เป็นแหล่งเลือดสำหรับเนื้อเยื่อที่นำมาปลูก และเพิ่มความกลมกลืนของสีและความหนากับเนื้อเยื่อเหงือกข้างเคียง

ลงมีดแนวตั้งทั้งสองด้านเลยแนวต่อเหงือกกับเยื่อเมือก แล้วแยกแผ่นเหงือกแบบแยกชั้น (Partial thickness flap) พบช่องขาดของกระดูก (Dehiscence) มีรากฟันที่เผยผึ่งนอกกระดูกในแนวด้านบดเคี้ยว - ด้านปลายราก 5 มิลลิเมตร ระดับกระดูกระหว่างรากฟันต่ำกว่าขอบ CEJ 2 มิลลิเมตร เกลาผิวรากฟันให้สะอาด (Root planing) และตรวจสอบแผ่นเหงือกว่าไม่มีแรงดึงรั้ง (Tension - free) ปิดบริเวณนี้ด้วยผ้าก็อตชุบน้ำเกลือ **(ภาพที่ 2B และ 2C)**

การเตรียมเนื้อเยื่อปลูก (Donor Site): เตรียมชิ้นเนื้อสำหรับปลูกจากเพดานของผู้ป่วย โดยกำหนดแนวกรีดให้ห่างจากขอบเหงือกของฟันบนจากซี่ 25MidPa – 28D ประมาณ 2–3 มิลลิเมตร ใช้ใบมีดเบอร์ 15 (Blade no. 15) แยกเนื้อเยื่อบุผิวชั้น

ISSN 2773-9589 (online)

บนออกหนาประมาณ 0.25 มิลลิเมตร ในลักษณะเนื้อเยื่อความหนาบางส่วน (Split thickness flap) โดยให้ฐานของแผ่นเหงือกทางด้านกึ่งกลางเพดานยังคงอยู่ จากนั้นทำการกรีดลึกลงจรดกระดูกบริเวณใต้ขอบแผ่นเหงือกที่เปิดไว้ เพื่อลอกชิ้นเนื้อเยื่อเกี่ยวพัน (Connective tissue) แยกออกจากเยื่อหุ้มกระดูก (Periosteum) แล้วจึงกรีดแนวดิ่ง (Vertical incision) ทั้งด้านหน้าและด้านหลัง เพื่อตัดแยกชิ้นเนื้อปลูกขนาด 8 × 8 × 1 มิลลิเมตร โดยให้มีส่วนขอบเนื้อเยื่อบุผิว (Epithelial collar) กว้าง 1 มิลลิเมตร ติดอยู่ตลอดแนวด้านบนของชิ้นเนื้อ

ภายหลังการแยกชิ้นเนื้อปลูก บริเวณตำแหน่งเพดานปากจะยังคงมีเยื่อหุ้มกระดูกปกคลุมเนื้อกระดูกด้านใต้ทั้งหมด และมีแผ่นเนื้อเยื่อบุผิวเดิมเย็บปิดกลับลงมาคลุมทับ ยกเว้นเพียงบริเวณขอบบนกว้าง 1 มิลลิเมตร (ตำแหน่งที่ตัดเอาขอบเยื่อบุผิวไป) ซึ่งจะมีเยื่อหุ้มกระดูกปกคลุมอยู่เพียงอย่างเดียว **(ภาพที่ 2D)**

การวางชิ้นเนื้อและเย็บแผล (Graft Placement & Suturing): วางชิ้นเนื้อเหงือกบริเวณที่เตรียมไว้ ให้แนบกับผิวรากฟัน และส่วนขอบเนื้อเยื่อยึดอยู่ใกล้เคียงกับตำแหน่งของสันกระดูกระหว่างซี่ฟันมากที่สุด ตรวจสอบการดึงรั้งของกล้ามเนื้อโดยรอบและการปิดของเนื้อเยื่อเหงือก[8]

เย็บ vicryl ขนาด 4 - 0 แบบคล้อง (Sling suture) ที่บริเวณแผ่นชิ้นเนื้อปลูก **(ภาพที่ 2F)** และดึงแผ่นเหงือกมาทางด้านตัวฟัน **(ภาพที่ 2G)** เย็บแบบธรรมดา (Simple interrupted) ตามรอยกรีดแนวดิ่งไม่ให้มีรอยแยก และเย็บแบบกากบาทบริเวณเพดาน (Criss-cross suture) **(ภาพที่ 2E)** ปิดทับด้วยแผ่นปิดแผล (Periodontal dressing: Coe-pak®) ให้คำแนะนำการดูแลแผล จ่ายยาแก้ปวดพาราเซตามอน 500 มิลลิกรัม ทานเฉพาะเมื่อปวด และน้ำยาบ้วนปากคลอเฮกซิดีนความเข้มข้น 0.12% (Chlorhexidine) และนัดติดตามอาการ



ภาพที่ 2. ภาพแสดงการผ่าตัดปิดเหงือกร่น: ภาพตั้งต้นก่อนการผ่าตัด (2A) ภาพแสดงแนวทางลงมีดผ่าตัด (2B) ภาพแสดงลักษณะของผิวรากฟันที่เผยผึ่งหลังจากเปิดเนื้อเยื่อเหงือก (2C) ภาพแสดงชิ้นเนื้อสำหรับปลูกจากเพดานปาก (2D), ภาพแสดงการเย็บแผลบริเวณเพดานปากหลังจากการตัดชิ้นเนื้อ (2E) ภาพแสดงการวางเย็บเนื้อเยื่อเกี่ยวพันจากเพดานบริเวณผิวรากฟัน (2F) และภาพแสดงการเย็บปิดเนื้อเยื่อเหงือกด้านบนเนื้อเยื่อปลูก (2G)

การติดตามผล 1 สัปดาห์ แผลหายปกติ บวมเล็กน้อย ไม่มีเลือดออกหรือหนอง พบรอยสีขาวขอบแดงเล็กน้อยบริเวณเหงือกด้านริมฝีปากซี่ 32 - 33 ขอบเหงือกมีแดงเล็กน้อยโดยทั่วไป ยกเว้นบริเวณรอยมีดผ่าตัดที่มีสีแดง ขอบเหงือกกลมมน มีการสูญเสียเหงือกสามเหลี่ยมระหว่างฟัน เหงือกมีลักษณะนิ่ม ผิวเหงือกไม่ปรากฏลักษณะเปลือกผิวส้มเนื่องจากการบวมจากการหายของแผล และบริเวณเพดานแผลหายปกติ ขอบเหงือกมีสีแดงเล็กน้อย มีความลึกประมาณ 1 มิลลิกรัม จากขอบเนื้อเยื่อเพดานข้างเคียง กดไม่เจ็บ ตรวจไม่พบเลือดออกหรือหนองเช่นเดียวกับบริเวณที่ปลูกเหงือก **(ภาพที่ 3)**

ISSN 2773-9589 (online)



ภาพที่ 3. ภาพแสดงลักษณะทางคลินิกหลังผ่าตัด 1 สัปดาห์ ตำแหน่งรักษา (3A และ 3B) และบริเวณเพดาน (3C)

ติดตามอาการหลังผ่าตัด 2 สัปดาห์ ทำการล้างแผลและตัดไหมมีเลือดออกเล็กน้อยจากรอยไหม แผลหายปกติดี ขอบเหงือกมีแดงเล็กน้อย ขอบเหงือกกลมมน มีการสูญเสียเหงือกสามเหลี่ยมระหว่างฟัน เหงือกมีลักษณะนิ่ม ผิวเหงือกไม่ปรากฏลักษณะเปลือกผิวส้มเนื่องจากการบวมจากการหายของแผล กดไม่เจ็บ ตรวจไม่พบเลือดออกหรือหนอง เนื้อเยื่อปลูกยึดแน่นไม่ขยับเมื่อทดสอบแรงดึงริมฝีปาก เนื้อเยื่อหนาขึ้น 1-1.5 มิลลิกรัม และระดับการยึดเกาะเพิ่มขึ้น (CAL gain) 1-1.5 มิลลิกรัม ได้เนื้อเยื่อเหงือกยึดเพิ่มขึ้น 2 มิลลิกรัม **(ภาพที่ 4)**

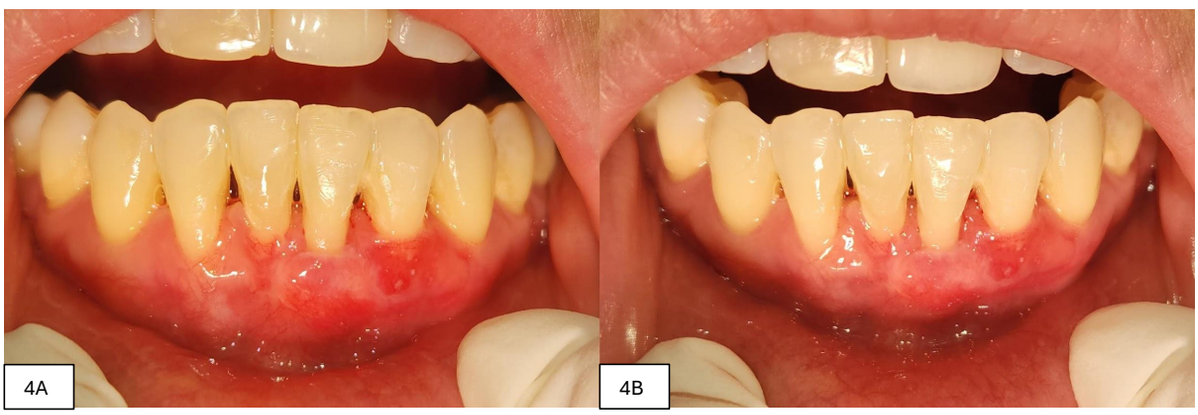

ภาพที่ 4. ภาพแสดงลักษณะทางคลินิกหลังผ่าตัด 2 สัปดาห์

ที่ 2 เดือนหลังผ่าตัด ขอบเหงือกมีสีชมพูอมแดงโดยทั่วไป ขอบเหงือกกลมมน มีการสูญเสียเหงือกสามเหลี่ยมระหว่างฟัน เหงือกมีลักษณะนิ่ม ผิวเหงือกปรากฏลักษณะเปลือกผิวส้ม ตำแหน่งขอบเหงือกคงที่ที่ 2 มิลลิกรัม จาก CEJ และบริเวณเพดานแผลหายสมบูรณ์ ความหนาและสีกลมกลืนใกล้เคียงกับเนื้อเยื่อเพดานข้างเคียง ทั้งสองบริเวณกดไม่เจ็บ ตรวจไม่พบเลือดออกหรือหนอง มีคราบหินปูนเล็กน้อย ซึ่งได้ทำการขูดหินปูนทันทีหลังการตรวจ **(ภาพที่ 5 โดยภาพที่ 5B คือภาพหลังขูดหินปูนทันที)**

เมื่อตรวจติดตามอาการในเดือนที่ 4 **(ภาพที่ 6)**,[6] **(ภาพที่ 7)** และ 12 **(ภาพที่ 10)** พบว่าผลการรักษาคงที่และมีความเสถียรของขอบเหงือกเช่นเดิม คือตำแหน่งขอบเหงือกคงอยู่ที่ 2 มม. จาก CEJ ขอบเหงือกกลมมน และมีการสูญเสียเหงือกสามเหลี่ยมระหว่างฟัน แผลบริเวณเพดานหายสมบูรณ์ดี กดไม่เจ็บ และตรวจไม่พบเลือดออกหรือหนอง อย่างไรก็ตามพบว่าเนื้อเยื่อเหงือกมีการพัฒนาทางคลินิกโดยเปลี่ยนจากลักษณะนิ่มเป็นมีความแน่น (firm) จากการหายของเนื้อเยื่อที่สมบูรณ์มากขึ้น และตรวจพบคราบหินปูนเล็กน้อยในบางนัด ซึ่งได้รับการรักษาด้วยการขูดหินปูนทันทีในแต่ละครั้งที่มาตรวจ **(ภาพที่ 6B, 7B, 10A และ 10B คือภาพหลังขูดหินปูนทันที)**

สำหรับนัดติดตามอาการเดือนที่ 7 และ 8 ผลการรักษายังคงสภาพเสถียรต่อเนื่องเช่นเดียวกัน โดยขอบเหงือกมีสีชมพูอมแดง ขอบเหงือกกลมมน มีลักษณะแน่น ผิวเหงือกปรากฏลักษณะเปลือกผิวส้ม และคงระดับอยู่ที่ 2 มิลลิกรัม จาก CEJ ทั้งสองบริเวณกดไม่เจ็บ ตรวจไม่พบเลือดออกหรือหนอง และไม่พบคราบหินปูนในสองนัดนี้ **(ภาพที่ 8 และ 9 ตามลำดับ)**

ISSN 2773-9589 (online)

สรุปผลการตรวจติดตามอาการ พบว่าผลการรักษาด้วยการผ่าตัดปลูกเหงือกมีความเสถียรต่อเนื่องกันตั้งแต่เดือนที่ 4 จนถึง 12 เดือน **(ภาพที่ 6–10)** ขอบเหงือกคงอยู่ที่ 2 มม. จาก CEJ เนื้อเยื่อปริทันต์มีความแข็งแรงและทนทานต่อการอักเสบได้ดี แม้จะมีคราบหินปูนเกิดขึ้นในบางช่วงเวลาก็ตาม



ภาพที่ 5-10. ภาพแสดงลักษณะทางคลินิกหลังผ่าตัด 2 เดือน (5A 5B และ 5C), 4 เดือน (6A 6B และ 6C), 6 เดือน (7A และ 7B), 7 เดือน (8A 8B และ 8C), 8 เดือน (9A), และ 12 เดือน (10A 10B และ 10C)

ISSN 2773-9589 (online)

ผลการรักษา

ผู้ป่วยพึงพอใจในผลการรักษา รู้สึกว่าเหงือกร่นน้อยลง ไม่มีอาการใด ๆ หลังจากผ่าตัด แปรงฟันสะดวกขึ้น หลังการผ่าตัด 2 สัปดาห์ แผลหายปกติดี เนื้อเยื่อหนาขึ้น 1-1.5 มิลลิกรัม จากการติดตามผลต่อเนื่อง 12 เดือน พบว่าตำแหน่งขอบเหงือกมีความเสถียรที่ 2 มิลลิกรัม จาก CEJ และเนื้อเยื่อเหงือกยึดกว้างเพิ่มขึ้นเป็น 2 มิลลิกรัม แม้ผู้ป่วยจะมีหินปูนสะสมบ้างแต่เหงือกที่ปลูกมีความทนทานต่อการอักเสบได้ดี[13,14,15]

วิจารณ์และข้อจำกัดในการรักษา

จากผลการรักษาในผู้ป่วยรายนี้ แม้ไม่สามารถปิดผิวรากฟันได้สมบูรณ์เนื่องจากเป็นข้อจำกัดในลักษณะเหงือกร่นแบบ RT2 แต่พบว่ามีการปิดผิวรากฟันได้บางส่วน เหงือกร่นลดลง 2 มิลลิกรัม คิดเป็นร้อยละ 42 - 50 และมีความเสถียรตลอดระยะเวลาที่ติดตามผล 12 เดือน ซึ่งถือว่าเป็นผลลัพธ์ที่อยู่ในเกณฑ์ประสบความสำเร็จและน่าพึงพอใจ

ด้วยข้อจำกัดทางกายวิภาคของรอยโรคประเภท RT2 หรือ Miller's class III ซึ่งมีความสำเร็จค่อนข้างต่ำ โดยมีระดับเหงือกร่นลดลง 2.2 ± 0.8 มิลลิกรัม เนื่องจากขาดกระดูกและเนื้อเยื่อบริเวณระหว่างซี่ฟันคอยค้ำจุนเนื้อเยื่อเหงือก[16] สอดคล้องกับการศึกษาในอดีตที่ทำหัตถการในฟันหน้าล่าง ซึ่งปิดผิวรากฟันบางส่วนได้ที่ร้อยละ 50[17] และมีการลดลงของเหงือกร่นที่ 0 – 3 มิลลิเมตร[18]

นอกจากนี้ ลักษณะเหงือกร่นชนิด RT2 บริเวณฟันหน้าล่างเป็นบริเวณที่พยากรณ์โรคได้ยากที่สุด เนื่องจากมีข้อจำกัดทางกายวิภาคเฉพาะ คือ มีความบางของโครงสร้างทั้งกระดูกและเหงือก เสี่ยงต่อการละลายของกระดูกและเนื้อเยื่อฉีกขาด มีระบบไหลเวียนโลหิตจำกัดเนื่องจากเหงือกสามเหลี่ยมระหว่างฟันมีขนาดเล็กและแคบมากกว่าบริเวณอื่น ส่งผลต่อปริมาณเลือดที่มาเลี้ยงเนื้อเยื่อที่ปลูก เป็นข้อจำกัดต่อขนาดของเนื้อเยื่อเหงือกที่นำมาปลูก และมีแรงดึงรั้งจากเนื้อเยื่อและกล้ามเนื้อจากริมฝีปากและรอบปากตลอดเวลา นอกจากนี้ยังมีร่องเหงือกด้านแก้มที่ตื้น ทำให้เลื่อนแผ่นเหงือกขึ้นมาปกคลุมได้น้อยและเกิดแรงรั้งกลับ[17]

ความสำเร็จในการเลือกใช้การผ่าตัดปลูกเหงือกด้วยเนื้อเยื่อเกี่ยวพันร่วมกับขอบเนื้อเยื่อบุผิวในผู้ป่วยรายนี้ คือ สามารถเพิ่มความกว้างของเหงือกยึดได้ประมาณ 2 มิลลิเมตร และเพิ่มความหนาของเนื้อเยื่อ ส่งผลให้ขอบเหงือกมีความเสถียรสูงไม่เกิดการร่นซ้ำตลอดระยะเวลา 1 ปี ซึ่งเนื้อเยื่อเหงือกยึดที่หนาและแข็งแรงนี้มีบทบาทสำคัญในการป้องกันการอักเสบ ทนต่อแรงบดเคี้ยวและการแปรงฟัน อีกทั้งยังเอื้อต่อการบูรณะฟันหรือเป็นหลักสำหรับฟันเทียมถอดได้ในอนาคต นอกจากนี้ ปริมาณเนื้อเยื่อเหงือกเคราตินที่เพิ่มขึ้นอย่างเพียงพอนั้น ไม่เพียงช่วยยับยั้งการลุกลามของภาวะเหงือกร่น แต่ยังส่งเสริมการเกิด Creeping Attachment ซึ่งช่วยรักษาความเสถียรของผลการรักษาในระยะยาว[15]

ในส่วนของการผ่าตัดแบบ FGG เพียงอย่างเดียวนั้นมีเป้าหมายคือการเพิ่มเหงือกยึด แต่ไม่เหมาะสมในการผ่าตัดปิดผิวรากฟัน เนื่องจากขาดระบบไหลเวียนโลหิต เมื่อวางลงบนผิวรากฟันที่ไม่มีหลอดเลือด ส่งผลให้เนื้อเยื่อบางส่วนตายและทำให้ผลลัพธ์การปิดผิวรากฟันคาดเดาได้ยาก[12] นอกจากนี้ เทคนิคดังกล่าวมักให้สีของเนื้อเยื่อที่ขาวซีดและไม่สม่ำเสมอ ซึ่งไม่ตอบโจทย์ด้านความสวยงามในบริเวณฟันหน้า[19]

ความสามารถในการทำความสะอาดช่องปากของผู้ป่วย: ผู้ป่วยยังไม่สามารถทำความสะอาดได้ดีเพียงพอ ทำให้มีหินปูนในนัดติดตามอาการบ่อยครั้ง แม้จะมีนัดบ่อยครั้งเพื่อลดการอักเสบแล้ว แต่การพัฒนาทักษะการดูแลสุขอนามัยช่องปากส่วนบุคคลยังเป็นปัจจัยหลักที่จะช่วยให้ผลการรักษายั่งยืนในระยะยาว[14, 15]

ข้อกำจัดด้านกายวิภาคของผู้ป่วย: เนื่องจากพบรอยย่นเคี้ยว (Rugae) ถึงบริเวณฟันกรามน้อยซี่ที่สองร่วมกับต้องเว้นระยะจากขอบเหงือกและช่องเพดานปากใหญ่ (Greater Palatine Foramen)[20] ทำให้ขนาดชิ้นเนื้อที่ได้มีจำกัด ซึ่งอาจส่งผลต่อการออกแบบการรักษาในกรณีที่ต้องการเนื้อเยื่อปริมาณมาก

ระยะเวลาในการเริ่มรักษา: การเว้นระยะเวลา 6 เดือนหลังจัดฟันช่วยให้เนื้อเยื่อปริทันต์และกระดูกปรับตัวจนเข้าสู่สภาวะสมดุล (Homeostasis) และเกิดความเสถียรอย่างสมบูรณ์ (Maturation) ทำให้สามารถประเมินตำแหน่งขอบเหงือกที่แท้จริงหลังจัดฟันได้ถูกต้อง ส่งผลให้การผ่าตัดมีประสิทธิภาพสูงสุดและลดความเสี่ยงจากการคืนตัวของฟัน (Relapse) ที่อาจทำให้เหงือกร่นเพิ่มเติม[21]

อย่างไรก็ตามบางสถานการณ์อาจเริ่มต้นได้น้อยกว่า 6 เดือน หากประเมินแล้วว่าการรอคอยจะทำให้ภาวะเหงือกร่นลุกลามจนแก้ไขได้ยาก[4] หรือผู้ป่วยมีลักษณะเหงือกที่บางมากจนเสี่ยงต่อการสูญเสียเนื้อเยื่อเพิ่มเติมหากไม่รักษา[21]

ISSN 2773-9589 (online)

ข้อจำกัดด้านอุปกรณ์เครื่องมือและค่าใช้จ่าย ทำให้ไม่สามารถใช้เทคนิคอุโมงค์ (Tunneling technique)[10,11] การขัดแต่งผิวรากฟันที่เผยผึ่ง หรือใช้วัสดุทดแทนเนื้อเยื่อ[11] ซึ่งอาจจะให้ผลลัพธ์ที่แตกต่างออกไป

สรุป

การรักษาภาวะเหงือกร่นประเภท RT2 ในผู้ป่วยรายนี้ แม้จะมีข้อจำกัดจากระดับกระดูกระหว่างซี่ฟันที่ทำให้ไม่สามารถปกปิดผิวรากได้สมบูรณ์ทั้งหมด แต่การเลือกใช้เทคนิคการผ่าตัดปลูกเหงือกด้วยเนื้อเยื่อเกี่ยวพันร่วมกับขอบเนื้อเยื่อบุผิว ช่วยให้สามารถเพิ่มทั้งความหนาของเนื้อเยื่อและปริมาณเหงือกยึด พร้อมกับการปกปิดผิวรากบางส่วนได้ภายในการผ่าตัดเพียงครั้งเดียว ซึ่งช่วยลดระยะเวลาการรักษาและลดอุบัติการณ์การเกิดความเจ็บปวดจากการผ่าตัดซ้ำซ้อน

ผลการรักษาที่ติดตามเป็นเวลา 1 ปี พบว่ามีความเสถียรของขอบเหงือกและสร้างความพึงพอใจให้แก่ผู้ป่วยได้เป็นอย่างดีในราคาที่เข้าถึงได้ อย่างไรก็ตาม เทคนิคนี้ยังมีข้อจำกัดด้านกายวิภาคของเพดานปากที่ส่งผลต่อขนาดของชิ้นเนื้อปลูก รวมถึงความพร้อมของอุปกรณ์และเครื่องมือเฉพาะทาง ซึ่งเป็นปัจจัยที่ควรพิจารณาในการวางแผนการรักษาต่อไป

เอกสารอ้างอิง

1. ผุสดี ยศเนืองนิตย์, เพ็ญพรรณ เลาหพันธ์, วรุณี เกิดวงศ์บัณฑิต, ยสวิมล คูผาสุข, บรรณาธิการ. การปลูกถ่ายเนื้อเยื่อเหงือก: เทคนิคที่ง่ายและได้ผล. พิมพ์ครั้งที่ 1. กรุงเทพฯ: ภาควิชาเวชศาสตร์ช่องปากและปริทันตวิทยา คณะทันตแพทยศาสตร์ มหาวิทยาลัยมหิดล; 2557.

2. กองทันตสาธารณสุข กรมอนามัย. รายงานผลการสำรวจสภาวะสุขภาพช่องปากแห่งชาติ ครั้งที่ 9 พ.ศ. 2565. กรุงเทพฯ: สำนักพิมพ์อักษรกราฟฟิคแอนด์ดีไซน์; 2566.

3. Jati AS, Furquim LZ, Consolaro A. Gingival recession: its causes and types, and the importance of orthodontic treatment. Dental Press J Orthod. 2016 May-June;21(3):18-29.

4. Fleming PS, Andrews J. The role of orthodontics in the prevention and management of gingival recession. Br Dent J. 2024;237(5):341-7.

5. Cairo F, Nieri M, Cincinelli S, Mervelt J, Pagliaro U. The interproximal clinical attachment level to classify gingival recessions and predict root coverage outcomes: an explorative and reliability study. J Clin Periodontol. 2011;38(7):661-6.

6. Chambrone L, Tatakis DN. Periodontal soft tissue root coverage procedures: a systematic review from the AAP Regeneration Workshop. J Periodontol. 2015;86(2 Suppl):S8-51.

7. Chambrone L, Chambrone D, Pustiglioni FE, Chambrone LA, Lima LA. Can subepithelial connective tissue grafts be considered the gold standard procedure in the treatment of Miller Class I and II recession-type defects? J Dent. 2008 Sep;36(9):659-71.

8. Zucchelli G, Mounssif I. Periodontal plastic surgery. Periodontol 2000. 2015 Jun;68(1):333-68.

9. Caton JG, Armitage G, Berglundh T, Chapple ILC, Jepsen S, Kornman KS, et al. A new classification scheme for periodontal and peri-implant diseases and conditions - Introduction and key changes from the 1999 classification. J Clin Periodontol. 2018;45 Suppl 20:S1-8.

10. Lee Y, Lee D, Kim S, Ku Y, Rhyu IC. Modified tunneling technique for root coverage of anterior mandible using minimal soft tissue harvesting and volume-stable collagen matrix: a retrospective study. J Periodontal Implant Sci. 2021;51(6):398-408.

11. Lee CT, Lange M, Jureidini A, Bittner N, Schulze-Späte U. Clinical and patient-reported outcomes after recession coverage using modified vestibular incision subperiosteal tunnel access with a volume-stable collagen matrix as compared to a coronally advanced flap with a subepithelial connective tissue graft. J Periodontal Implant Sci. 2022;52(6):466-478.

ISSN 2773-9589 (online)

เอกสารอ้างอิง (ต่อ)

12. Sullivan HC, Atkins JH. Free autogenous gingival grafts. III. Utilization of grafts in the treatment of gingival recession. Periodontics. 1968;6(4):152-60.

13. Yadav VS, Makker K, Haidrus R, Yadav R. Use of a hybrid soft tissue autograft for gingival phenotype modification lingual to mandibular incisors. BMJ Case Rep. 2023;16(11):e252586.

14. Pini Prato GP, Franceschi D, Cortellini P, Chambrone L. Long-term evaluation (20 years) of the outcomes of subepithelial connective tissue graft plus coronally advanced flap in the treatment of maxillary single recession-type defects. J Periodontol. 2018;89(11):1290-1299.

15. Agudio G, Chambrone L, Pini Prato G. Biologic remodeling of periodontal dimensions of areas treated with gingival augmentation procedure (GAP). A 25-year follow-up observation. J Periodontol. 2017;88(7):634-642.

16. Fernández-Jiménez A, García-De-La-Fuente AM, Estefanía-Fresco R, Marichalar-Mendia X, Aguirre-Urizar JM, Aguirre-Zorzano LA. Complete root coverage in the treatment of Miller class III or RT2 gingival recessions: a systematic review and meta-analysis. BMC Oral Health. 2021;21:145. doi: 10.1186/s12903-021-01494-3.

17. Mahn DH. Double-layer technique using an ADM and CAF to treat a mandibular incisor with a Cairo RT2 defect: 8.5 year results. Clin Adv Periodontics. 2021;11(4):182-186. doi: 10.1002/cap.10150.

18. Agarwal S, Sahu N, Aasma S, Mishra S, Snehil A. Inverted T-shape free gingival graft for root coverage in advanced recession of mandibular incisors: A case series. Bioinformation. 2025;21(9):3114-3117. doi: 10.6026/973206300213114.

19. Cairo F, Rotundo R, Miller PD Jr, Pini Prato GP. Root Coverage Esthetic Score: A System to Evaluate the Esthetic Outcome of the Treatment of Gingival Recession Through Evaluation of Clinical Cases. J Periodontol. 2009;80(4):705-710. doi: 10.1902/jop.2009.080565.

20. Ajmani ML. Anatomical variation in position of the greater palatine foramen in the adult human skull. J Anat. 1994;184(Pt 3):635-637.

21. Newman MG, Takei HH, Klokkevold PR, Carranza FA, editors. Newman and Carranza's clinical periodontology. 13th ed. Philadelphia: Elsevier; 2019.

ISSN 2773-9589 (online)