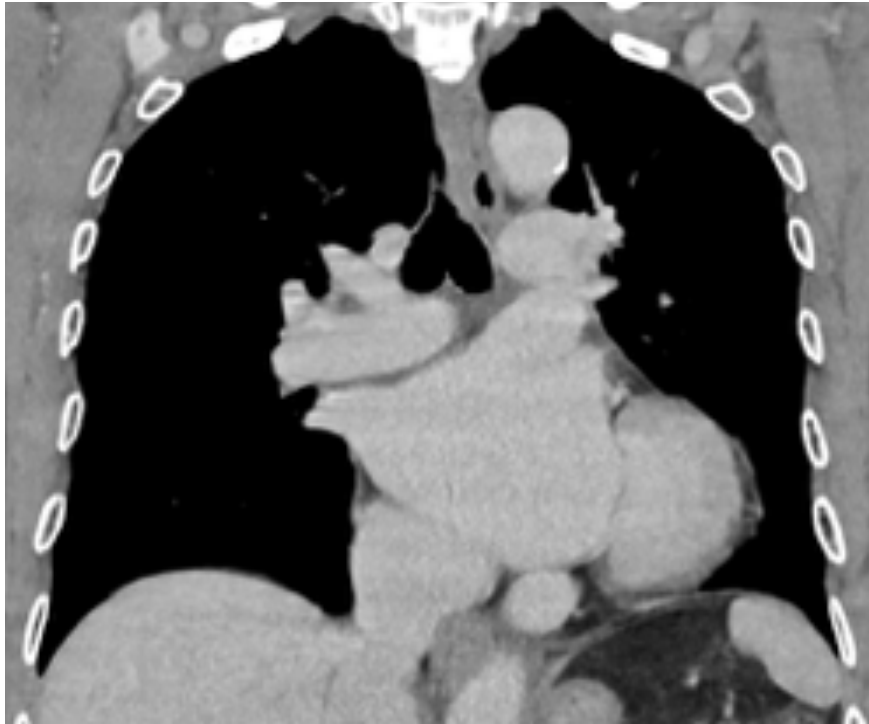


สุภาพสันต์วันแห่งความรัก



ไม่ได้ขีด ก็ขอเพียงได้ชม
ไม่ได้สัมผัส ไม่เน้นแต่รออะไร
ขอให้ได้รัก ข้างเตียงคว่ำไว้
ไม่เช่นนั้น ใจฉันตงนลุดลอย

ส่วนหนึ่งของบทเพลง: รักไม่รู้ลืม
ทำนอง-ทำนอง: สุรพล โทณะวณิก
ตีพิมพ์: สวลี ผกาพันธุ์

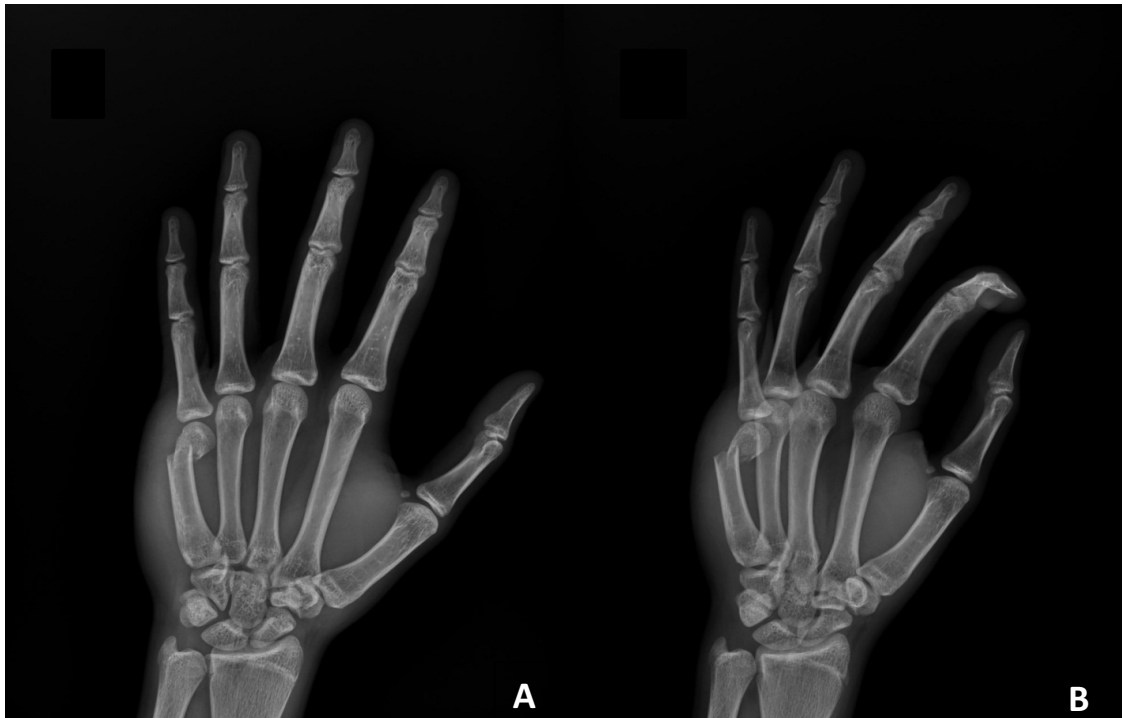
ชลิตา จิตาจิอาน, พ.ม.
กลุ่มงานรังสีวิทยา
โรงพยาบาลพระมงกุฎเกล้า จังหวัดจันทบุรี

คลินิกปริศนา

ชลิต จิตเจือจุน, พ.บ.

กลุ่มงานรังสีวิทยา โรงพยาบาลพระปกเกล้า จังหวัดจันทบุรี

ผู้ป่วยชายอายุ 17 ปี ประสบอุบัติเหตุซึ่งจักรยานยนต์ล้ม มือซ้ายกระแทกพื้นขณะกำลังวิ่ง มีอาการเจ็บ โคนนิ้วก้อยซ้าย แพทย์ที่ทำการรักษา ได้ทำการส่งตรวจภาพรังสีเป็นดังรูป



รูปที่ 1 ภาพรังสีของมือข้างซ้าย (A) dorsovolar (B) oblique

จงให้การวินิจฉัย

เฉลย Boxer's fracture ของ 5th metacarpal bone

อภิปรายผล

Fracture ที่ตำแหน่ง metacarpal neck และมี volar angulation ของ distal fragment มีชื่อเรียกเฉพาะว่า Boxer's fracture มักพบที่ metacarpal bone ที่ 5 แต่จะเป็น metacarpal bone ที่เท่าไรก็ได้ ภาพรังสีของมือท่า dorsovascular และ oblique ก็จะเห็น fracture และ angulation ได้ดี

Boxer's fracture มักมี comminution ร่วมด้วย ทำให้หลัง reduction ยังคงมี deformity อยู่ แต่ในผู้ป่วยรายที่นำเสนอนี้ไม่พบ comminution

เอกสารอ้างอิง

Greenspan A, Beltran J. Orthopedic imaging : a practical approach. 6th ed. New York : Wolters Kluwer Health; 2015