ความแม่นยำของการตรวจทางเซลล์วิทยาโดยการเจาะดูดด้วยเข็มขนาดเล็ก ในการวินิจฉัยก้อนที่ต่อมน้ำลาย

Accuracy of Fine Needle Aspiration Cytology in Diagnosis of Salivary Gland mass

จิตราภรณ์ จันทเบญจม์ภัทร, พ.บ.
ว.ว. โสต นาสิก ลาริงซ์วิทยา
กลุ่มงานโสต ศอ นาสิก
โรงพยาบาลสมุทรสาคร

Jitraporn Jantabenjapat, M.D.
Thai Board of Otorhinolaryngology
Division of Otorhinolaryngology
Samutsakhon Hospital

บทคัดย่อ

วัตถุประสงค์: เพื่อเปรียบเทียบผลตรวจทางเซลล์วิทยาด้วยเข็มขนาดเล็ก (fine needle aspiration cytology; FNAC) กับผลตรวจทางพยาธิวิทยา (histopathology) ของก้อนที่ต่อมน้ำลายหลังได้รับการผ่าตัด วิเคราะห์ข้อมูลคำนวณหาค่าความไว ความจำเพาะ และความแม่นยำของผล FNAC ในการวินิจฉัยมะเร็งต่อมน้ำลายเพื่อนำไปสู่การวางแผนการรักษา และช่วยประเมินภาวะแทรกซ้อนหลังการผ่าตัด

วิธีการศึกษา: การศึกษาย้อนหลังผู้ป่วยที่ได้รับการผ่าตัดต่อมน้ำลาย ณ กลุ่มงานโสต ศอ นาสิก โรงพยาบาลสมุทรสาคร ตั้งแต่วันที่ 1 มกราคม 2553 ถึง 30 พฤษภาคม 2560 พบมีผู้ป่วย 82 ราย เก็บข้อมูลพื้นฐานของผู้ป่วย ผลตรวจ FNAC ของต่อมน้ำลายก่อนผ่าตัด และผลตรวจทางพยาธิวิทยาหลังผ่าตัด นำข้อมูลมาวิเคราะห์คำนวณหาค่าความไว ความจำเพาะ และความแม่นยำของการทำ FNAC ในการวินิจฉัยมะเร็งต่อมน้ำลาย

ผลการศึกษา: ผล FNAC เพื่อวินิจฉัยมะเร็งต่อมน้ำลายมีความแม่นยำ ร้อยละ 95 ความไว ร้อยละ 50 ความจำเพาะ ร้อยละ 99 โอกาสที่ผู้ป่วยจะเป็นมะเร็งเมื่อผลตรวจเป็นบวกมีค่า ร้อยละ 75 และโอกาสที่ผู้ป่วยจะไม่เป็นมะเร็งเมื่อผลตรวจเป็นลบมีค่า ร้อยละ 96

เมื่อวิเคราะห์แยกตามตำแหน่งของต่อมน้ำลาย พบว่ามีความแตกต่าง โดยตำแหน่งต่อมน้ำลายหน้าหู มีความแม่นยำ ร้อยละ 93 ความไว ร้อยละ 25 และความจำเพาะ ร้อยละ 98 ส่วนตำแหน่งต่อมน้ำลายใต้ขากรรไกร มีความแม่นยำ ความไว และความจำเพาะ ร้อยละ 100 ซึ่งสูงกว่า ตำแหน่งต่อมน้ำลายหน้าหู เนื่องจากความแตกต่างของข้อบ่งชี้ในการทำ FNAC ขนาดและความลึกของก้อน อุบัติการณ์ของโรคที่พบและมะเร็งที่แตกต่างกันระหว่างต่อมน้ำลายทั้งสองตำแหน่ง

สรุป: ผล FNAC ต่อมน้ำลายมีความจำเพาะและความแม่นยำสูงในการวินิจฉัยมะเร็งต่อมน้ำลาย ทั้งที่ตำแหน่งต่อมน้ำลายหน้าหู และต่อมน้ำลายใต้ขากรรไกร มีประโยชน์ในการแนะนำแนวทางการรักษาให้กับผู้ป่วยช่วยวางแผนการผ่าตัดและช่วยประเมินภาวะแทรกซ้อนหลังการผ่าตัด

คำสำคัญ : ต่อมน้ำลาย การตรวจเซลล์วิทยาโดยการเจาะดูดด้วยเข็มขนาดเล็ก ความแม่นยำ
วารสารแพทย์ เขต 4-5 2560 ; 36(4) : 277-290.

ABSTRACT

Objective: To determine the accuracy of fine needle aspiration cytology in diagnosis of salivary gland malignancy, by comparing the final pathological diagnosis with the initial FNAC result. It is helpful to diagnose and plan the management and evaluate postoperative complication in patient with salivary gland mass.

Materials and methods: Retrospective analysis of 82 patients with salivary gland mass who underwent pre-operative FNAC and surgical excision at Samutsakorn Hospital from 1 January 2010 to 30 May 2017. FNAC was correlated with histopathology. The accuracy in diagnosis of salivary gland malignancy, sensitivity, specificity, positive predictive value and negative predictive value were calculated.

Results: The overall results showed an accuracy of 95%, sensitivity of 50%, specificity of 99%, diagnostic positive predictive value of 75% and negative predictive value of 96%.

When data were analyzed by position of salivary gland, a result was changed. Parotid gland showed an accuracy of 93%, sensitivity of 25% and specificity of 98%. Submandibular gland showed an accuracy, sensitivity and specificity of 100%, more accurate than parotid gland, due to difference in indication of FNAC, size and depth of lesion, incidence of disease and malignancy between both salivary glands.

Conclusion: FNAC had high specificity and high diagnostic accuracy in diagnosis of salivary gland malignancy both parotid and submandibular gland. It plays a useful role in planning management and evaluation of postoperative complication in patient with salivary gland mass.

Keywords : salivary gland, fine needle aspiration cytology, accuracy
Reg 4-5 Med J 2017 ; 36(4) : 277-290.

บทนำ

ต่อมน้ำลายหลัก (major salivary gland) ในร่างกายมี 3 ตำแหน่ง ได้แก่ ต่อมน้ำลายหน้าหู (parotid gland) ต่อมน้ำลายใต้ขากรรไกร (submandibular gland) และต่อมน้ำลายใต้ลิ้น (sublingual gland) ก้อนของต่อมน้ำลายเป็นโรคที่พบได้ร้อยละ 2-6.5 ของผู้ป่วยที่มาด้วยอาการก้อนที่ศีรษะและลำคอ[1] ข้อมูลจากผลการศึกษาในประเทศไทย ที่ผ่านมาพบอุบัติการณ์ของการเกิดมะเร็งต่อมน้ำลายในผู้ชาย 0.6 ต่อประชากร 100,000 คน และในผู้หญิง 0.5 ต่อประชากร 100,000 คน แม้ว่าโอกาสพบมะเร็งน้อย แต่การรักษามะเร็งต่อมน้ำลายมักต้องใช้การผ่าตัด ซึ่งอาจมีภาวะแทรกซ้อนต่อเส้นประสาทในบริเวณใกล้เคียง จนถึงขั้นมีอาการหน้าเบี้ยวหลังผ่าตัดได้

การตรวจทางเซลล์วิทยาด้วยเข็มขนาดเล็ก (fine needle aspiration cytology; FNAC) เป็นหัตถการที่ทำได้ง่าย รวดเร็ว มีความปลอดภัยสูงผู้ป่วยได้รับความเจ็บปวดน้อย ราคาถูก มีความไว ความจำเพาะและความแม่นยำในการวินิจฉัยมะเร็งต่อมน้ำลายค่อนข้างสูงสามารถให้การวินิจฉัยในเบื้องต้นว่า ก้อนดังกล่าวเป็นภาวะที่ไม่เป็นเนื้องอก เนื้องอกที่ไม่เป็นมะเร็ง หรือเป็นมะเร็งต่อมน้ำลาย[2] ซึ่งช่วยในการ

วางแผนการผ่าตัด ในกรณีที่สงสัยเป็นเนื้องอกหรือสงสัยเป็นมะเร็ง ซึ่งอาจจะวางแผนการผ่าตัดที่แตกต่างกัน[3] อย่างไรก็ตาม การประเมินเพื่อให้การรักษาผู้ป่วยที่มาด้วยอาการก้อนที่ต่อมน้ำลาย ไม่สามารถใช้เพียงข้อมูลจากผล FNAC เท่านั้น ยังคงต้องมีสิ่งจำเป็นพื้นฐานในการประเมินผู้ป่วย ได้แก่ การซักประวัติ ตรวจร่างกาย และในบางกรณี อาจใช้ภาพถ่ายทางรังสีร่วมด้วย[4]

จากการศึกษาก่อนหน้านี้ พบว่าผล FNAC ของต่อมน้ำลาย สำหรับใช้วินิจฉัยมะเร็งต่อมน้ำลาย มีค่าความไวร้อยละ 33-88 ความจำเพาะร้อยละ 94-97 และความแม่นยำร้อยละ 70-97 [5-11] ทั้งนี้ปัจจัยที่มีผลต่อความแม่นยำของผล FNAC อาจขึ้นกับทักษะของแพทย์ผู้ทำ FNA และประสบการณ์ของพยาธิแพทย์ผู้อ่านและแปลผลตรวจ

ถึงแม้ว่า หัตถการ FNAC จะเป็นที่ยอมรับอย่างแพร่หลายว่ามีประโยชน์ต่อการวินิจฉัยก้อนที่ต่อมน้ำลาย แต่แนวทางการทำ FNAC ในแต่ละที่จะมีความแตกต่างกัน บางสถาบันอาจจะทำ FNAC ในผู้ป่วยที่พบก้อนที่ต่อมน้ำลายทุกราย แต่ในบางสถาบันอาจจะทำในรายที่สงสัยว่าจะมีโอกาสเป็นมะเร็งสูง[12]

การศึกษาวิจัยครั้งนี้ เป็นการเก็บรวบรวมข้อมูลย้อนหลัง เพื่อเปรียบเทียบผลตรวจทางเซลล์วิทยาจากการทำ FNAC กับผลตรวจทางพยาธิวิทยา (histopathology) ของก้อนที่ต่อมน้ำลายหลังได้รับการผ่าตัด ว่ามีความสอดคล้องกันหรือไม่ อย่างไร และวิเคราะห์ข้อมูลเพื่อคำนวณหาค่าความไว ความจำเพาะ และความแม่นยำของ FNAC ในการวินิจฉัยมะเร็งต่อมน้ำลาย ณ โรงพยาบาลสมุทรสาคร

วิธีการศึกษา

ผู้วิจัยทำการศึกษาย้อนหลัง (retrospective study) โดยเก็บข้อมูลจากผู้ป่วยที่เข้ารับการรักษาด้วยการผ่าตัดต่อมน้ำลาย แผนกโสต ศอ นาสิก โรงพยาบาลสมุทรสาคร ตั้งแต่วันที่ 1 มกราคม 2553 ถึง 30 พฤษภาคม 2560 รวบรวมข้อมูลจากเวชระเบียนผู้ป่วยนอก เปรียบเทียบผลตรวจทางเซลล์วิทยาจากการทำ FNAC กับผลตรวจทางพยาธิวิทยา (histopathology) ของก้อนที่ต่อมน้ำลายหลังได้รับการผ่าตัด ผู้ป่วยทุกรายได้รับการซักประวัติ ตรวจร่างกาย และเจาะดูดเนื้อเยื่อโดยแพทย์เฉพาะทางโสต ศอ นาสิก โรงพยาบาลสมุทรสาคร ที่มีประสบการณ์ ใช้หลักการและขั้นตอนการทำแบบเดียวกันในผู้ป่วยทุกราย โดยใช้กระบอกฉีดยาขนาด 10 มิลลิลิตร เข็มเบอร์ 25 จัดท่าผู้ป่วยในท่านอนหงาย หันศีรษะไปด้านตรงข้ามกับก้อน เพื่อให้เห็นก้อนได้ชัดเจน เช็ดทำความสะอาดผิวหนังบริเวณก้อนด้วยเบตาดีน และ 70% แอลกอฮอล์ตามลำดับ มือซ้ายจับก้อนให้กระชับด้วยนิ้วชี้และนิ้วกลาง มือขวาถือกระบอกฉีดยาที่สวมเข้ากับเข็มเรียบร้อยแล้ว แทงเข้าไปในเนื้อเยื่อบริเวณก้อนของต่อมน้ำลาย แล้วดึงก้านในของกระบอกฉีดยา เพื่อให้เกิดสุญญากาศ ทำการดูดเนื้อเยื่อ 4-5 ครั้ง ในทิศทางต่างกัน และใช้แรงดูดสม่ำเสมออยู่ตลอดเวลา ก่อนถอนเข็มออกให้ปล่อยแรงดูดออกจากกระบอกฉีดยา จากนั้นหยดเนื้อเยื่อที่ดูดติดมากับเข็มลงบนแผ่นกระจกแก้ว (glass slide) 4 แผ่น นำกระจกแก้วดังกล่าวประกบเข้าหากันแล้วดึงออกจากกันในทิศทางตรงกันข้าม เพื่อป้ายสิ่งส่งตรวจลงบนแผ่นกระจกแก้ว จากนั้นรีบนำแผ่นกระจกแก้วแช่ลงใน 95% แอลกอฮอล์ เพื่อนำไปส่งตรวจทางเซลล์วิทยา ผล FNAC รายงานผลเป็น 4 กลุ่ม คือ ไม่เป็นมะเร็ง (benign) สงสัยว่าจะเป็นมะเร็ง (suspicious) มะเร็ง (malignant) และสิ่งส่งตรวจไม่เพียงพอในการอ่านผล (unsatisfactory specimens) เมื่อผู้ป่วยได้รับการผ่าตัดต่อมน้ำลายเรียบร้อยแล้ว ผู้วิจัยนำผล FNAC เปรียบเทียบกับผลตรวจทางพยาธิวิทยาของก้อนต่อมน้ำลายว่าสอดคล้องกันหรือไม่ แล้วนำผลที่ได้มาคำนวณความไว ความจำเพาะ และความแม่นยำของ FNAC ในการวินิจฉัยมะเร็งต่อมน้ำลาย

การวิเคราะห์ข้อมูล

- ผลบวกจริง (True Positive, TP) หมายถึง ผล FNAC วินิจฉัยว่าเป็นมะเร็ง และผลตรวจทางพยาธิวิทยาเป็นมะเร็งจริง
- ผลบวกเท็จ (False Positive, FP) หมายถึง ผล FNAC วินิจฉัยว่าเป็นมะเร็ง แต่ผลตรวจทางพยาธิวิทยาไม่เป็นมะเร็ง
- ผลลบจริง (True Negative, TN) หมายถึง ผล FNAC วินิจฉัยว่าไม่เป็นมะเร็ง และผลตรวจทางพยาธิวิทยาไม่เป็นมะเร็งจริง
- ผลลบเท็จ (False Negative, FN) หมายถึง ผล FNAC วินิจฉัยว่าไม่เป็นมะเร็ง แต่ผลตรวจทางพยาธิวิทยาเป็นมะเร็ง
- ความแม่นยำ (accuracy) $= \frac{TP+TN}{TP+FP+TN+FN}$
- ความไว (sensitivity) $= \frac{TP}{TP+FN}$
- ความจำเพาะ (specificity) $= \frac{TN}{TN+FP}$
- โอกาสที่ผู้ป่วยจะเป็นมะเร็งเมื่อผลตรวจเป็นบวก (Positive Predictive Value, PPV)

$$= \frac{TP}{TP+FP}$$

- โอกาสที่ผู้ป่วยจะไม่เป็นมะเร็งเมื่อผลตรวจเป็นลบ (Negative Predictive Value, NPV)

$$= \frac{TN}{TN+FN}$$

ทั้งนี้ สำหรับข้อมูลที่นำมาวิเคราะห์ ได้จัดให้กลุ่มที่มีผล FNAC สงสัยว่าเป็นมะเร็ง (suspicious) อยู่ในกลุ่มเดียวกันกับผล FNAC เป็นมะเร็ง (malignant)

การศึกษาครั้งนี้ผ่านการรับรองให้ดำเนินการวิจัยจากคณะกรรมการวิจัยและพัฒนาจริยธรรมการวิจัย โรงพยาบาลสมุทรสาคร เมื่อวันที่ 15 มิถุนายน 2560 เลขที่ 2090 และได้รับอนุญาตให้ใช้ข้อมูล โดยไม่ระบุตัวผู้ป่วยในแบบบันทึกข้อมูล ผู้วิจัยได้รับอนุญาตจากผู้อำนวยการโรงพยาบาลสมุทรสาคร เพื่อใช้ข้อมูลจากเวชระเบียน และดำเนินการตามระเบียบปฏิบัติของโรงพยาบาลสมุทรสาคร ในการยืมเวชระเบียนเพื่อใช้ในการศึกษาครั้งนี้

ผลการศึกษา

ผู้ป่วยที่มีผล FNAC ก่อนผ่าตัด จำนวน 89 ราย ในจำนวนนี้มีผล FNAC ไม่เพียงพอในการอ่านผล (unsatisfactory specimens) 7 ราย (ร้อยละ 7.9) ตำแหน่งต่อมน้ำลายใต้ขากรรไกร 3 ราย ซ้าย 2 ราย ขวา 1 ราย มีผลตรวจทางพยาธิวิทยาหลังผ่าตัด ได้แก่ ต่อมน้ำลายอักเสบ 2 ราย unremarkable change 1 ราย ตำแหน่งต่อมน้ำลายหน้าหู 4 ราย ซ้าย 2 ราย ขวา 2 ราย มีผลตรวจทางพยาธิวิทยาหลังผ่าตัด ได้แก่ pleomorphic adenoma 1 ราย Warthin's tumor 1 ราย lipoma 1 ราย และ unremarkable change 1 ราย

ผู้ป่วยที่มีผล FNAC ที่สามารถอ่านผลได้ มีจำนวน 82 ราย โดยแบ่งเป็นเพศหญิง และเพศชาย จำนวนเท่ากัน คือ 41 ราย (ร้อยละ 50) อายุเฉลี่ย 47 ปี (ช่วงอายุของผู้ป่วย คือ 13-78 ปี) ตำแหน่งต่อมน้ำลายหน้าหู 52 ราย (ร้อยละ 63) ตำแหน่งต่อมน้ำลายใต้ขากรรไกร 30 ราย (ร้อยละ 37) ตำแหน่งข้างขวา 42 ราย (ร้อยละ 51) ข้างซ้าย 40 ราย (ร้อยละ 49) ผล FNAC

ไม่เป็นมะเร็ง (benign) 78 ราย (ร้อยละ 95.1) สงสัยว่าจะเป็นมะเร็ง (suspicious) 1 ราย (ร้อยละ 1.2) มะเร็ง (malignant) 3 ราย (ร้อยละ 3.7) ผลตรวจทางพยาธิวิทยาหลังผ่าตัด ไม่เป็นมะเร็ง (benign) 76 ราย (ร้อยละ 93) เป็นมะเร็ง (malignant) 6 ราย (ร้อยละ 7) แสดงตามตารางที่ 1

ตารางที่ 1 เปรียบเทียบความสอดคล้องระหว่างผล FNAC และผลตรวจทางพยาธิวิทยา

FNAC	Histopathology		Total
	Malignant	Benign	
Malignant	3	0	3
Suspicious malignancy	0	1	1
Benign	3	75	78
Total	**6**	**76**	**82**

เมื่อแบ่งกลุ่มผู้ป่วยจากผลตรวจทางพยาธิวิทยาจะได้ผู้ป่วย 2 กลุ่ม

1. กลุ่มที่ไม่เป็นมะเร็ง มีทั้งหมด 76 ราย

1.1 ไม่เป็นเนื้องอก (benign non-neoplasm) มีผู้ป่วยในกลุ่มนี้ทั้งหมด 26 ราย ตำแหน่งต่อมน้ำลายหน้าหู 7 ราย (ร้อยละ 27) ตำแหน่งต่อมน้ำลายใต้ขากรรไกร 19 ราย (ร้อยละ 73) โรคที่พบมากที่สุดคือ ต่อมน้ำลายอักเสบ แสดงตามแผนภูมิที่ 1

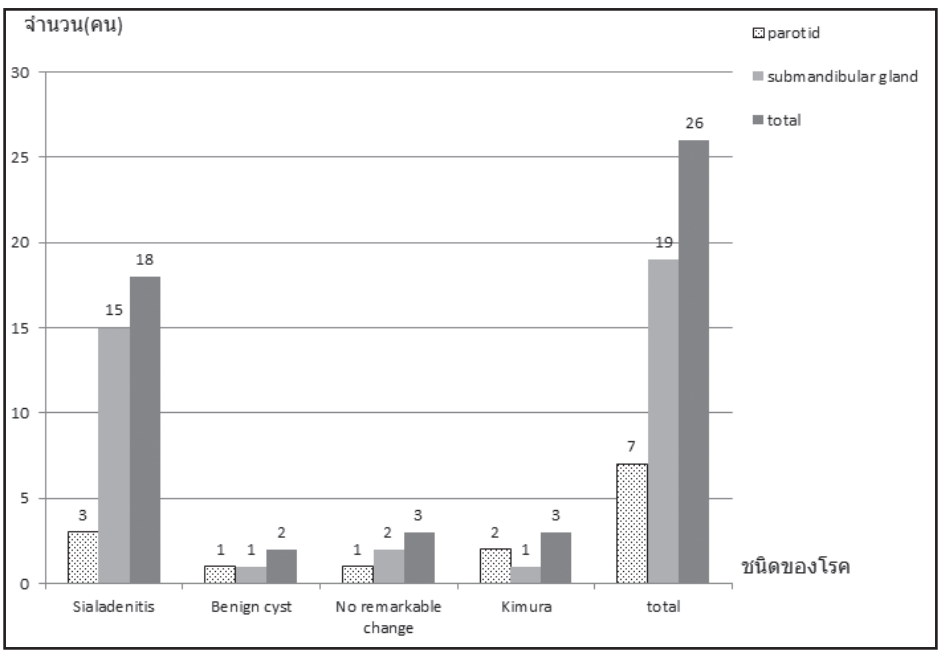

แผนภูมิที่ 1 แสดงโรคและจำนวนผู้ป่วยที่พบได้ในกลุ่มที่ไม่เป็นเนื้องอก

1.2 เป็นเนื้องอกแต่ไม่ใช่มะเร็ง (benign neoplasm) มีผู้ป่วยในกลุ่มนี้ทั้งหมด 50 ราย ตำแหน่งต่อมน้ำลายหน้าหู 41 ราย (ร้อยละ 82) ตำแหน่งต่อมน้ำลายใต้ขากรรไกร 9 ราย (ร้อยละ 18) โรคที่พบมากที่สุด คือ pleomorphic adenoma แสดงตามแผนภูมิที่ 2

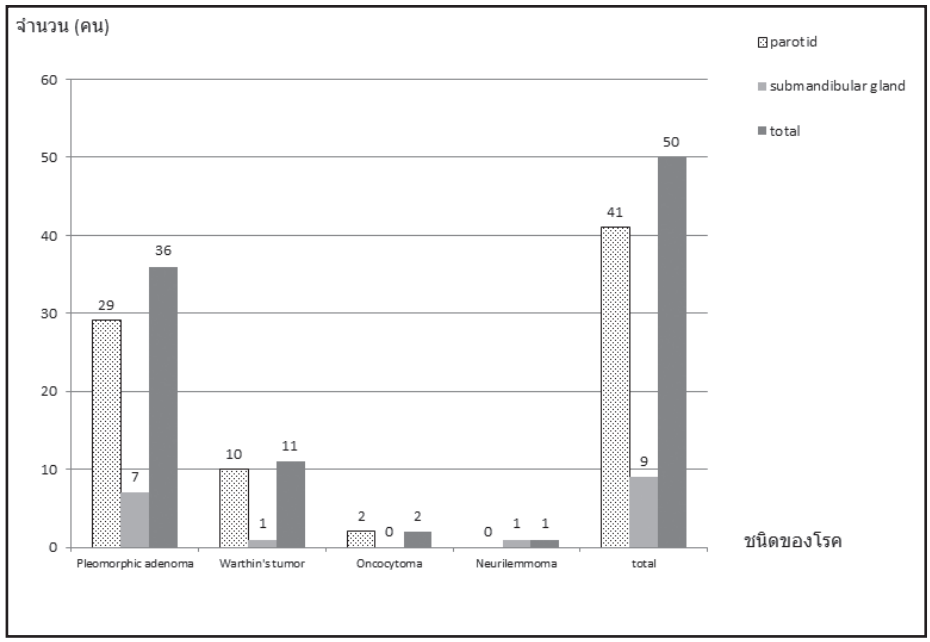

แผนภูมิที่ 2 แสดงโรคและจำนวนผู้ป่วยที่พบได้ในกลุ่มที่เป็นเนื้องอกแต่ไม่ใช่มะเร็ง

ตารางที่ 2 แสดงความสัมพันธ์ระหว่างผล FNAC และผลตรวจทางพยาธิวิทยาในผู้ป่วยที่ไม่เป็นมะเร็ง

Histopathology	No. of case (P/S)	FNAC			
		Benign non-neoplasm (P/S)	Benign neoplasm (P/S)	Suspicious malignancy (P/S)	Malignancy (P/S)
Benign neoplasms (50)					
Pleomorphic adenoma	36 (29/7)	-	35 (28/7)	1 (1/0)	-
Warthin's tumor	11 (10/1)	1 (1/0)	10 (9/1)	-	-
Oncocytoma	2 (2/0)	-	2 (2/0)	-	-
Neurilemmoma	1 (0/1)	-	1 (0/1)	-	-
Sialadenitis	18 (3/15)	17 (3/14)	1 (0/1)	-	-
Benign cyst	2 (1/1)	2 (1/1)	-	-	-
No remarkable change	3 (1/2)	3 (1/2)	-	-	-
Kimura	3 (2/1)	3 (2/1)	-	-	-
Total	**76 (48/28)**	**26 (8/18)**	**49 (39/10)**	**1 (1/0)**	**-**

P parotid gland, S submandibular gland

2. กลุ่มที่เป็นมะเร็ง

มีผู้ป่วยในกลุ่มนี้ทั้งหมด 6 ราย คิดเป็นร้อยละ 7 ของผู้ป่วยทั้งหมด ตำแหน่งต่อมน้ำลายหน้าหู 4 ราย (ร้อยละ 67.7) ข้างขวา 1 ราย ได้แก่ malignant lymphoma ข้างซ้าย 3 ราย ได้แก่ mucoepidermoid carcinoma low grade, acinic cell carcinoma และ Mammary analogue secretory carcinoma (MAS) ตำแหน่งต่อมน้ำลายใต้ขากรรไกร ข้างซ้าย 2 ราย (ร้อยละ 33.3) ได้แก่ metastatic carcinoma ทั้ง 2 ราย แสดงตามแผนภูมิที่ 3

ในกลุ่มที่เป็นมะเร็งนี้ พบว่ามี 3 ราย ที่เป็น false negative ทั้งหมดเป็นที่ตำแหน่งต่อมน้ำลายหน้าหู มีผล FNAC แสดงตามตารางที่ 3

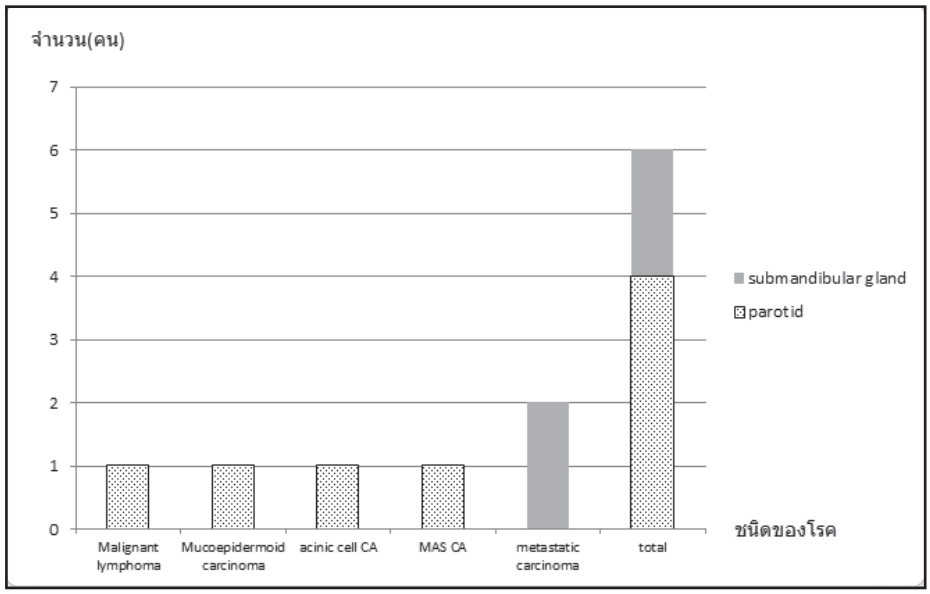

แผนภูมิที่ 3 แสดงโรคและจำนวนผู้ป่วยที่พบได้ในกลุ่มที่เป็นมะเร็ง

ตารางที่ 3 ความสัมพันธ์ระหว่างผล FNAC และผลตรวจทางพยาธิวิทยา ในผู้ป่วยที่เป็นมะเร็ง

Histopathology	No. of case (P/S)	FNAC	
Malignant neoplasms (6)		Benign	Malignancy
Malignant lymphoma	1 (1/0)	1	-
Mucoepidermoid carcinoma	1 (1/0)	1	-
Acinic cell CA	1 (1/0)	1	-
MAS CA	1 (1/0)	-	1
Metastatic carcinoma (SCCA)	2 (0/2)	-	2
Total	**6** (4/2)	**3**	**3**

SCCA squamous cell carcinoma , P parotid gland, S submandibular gland

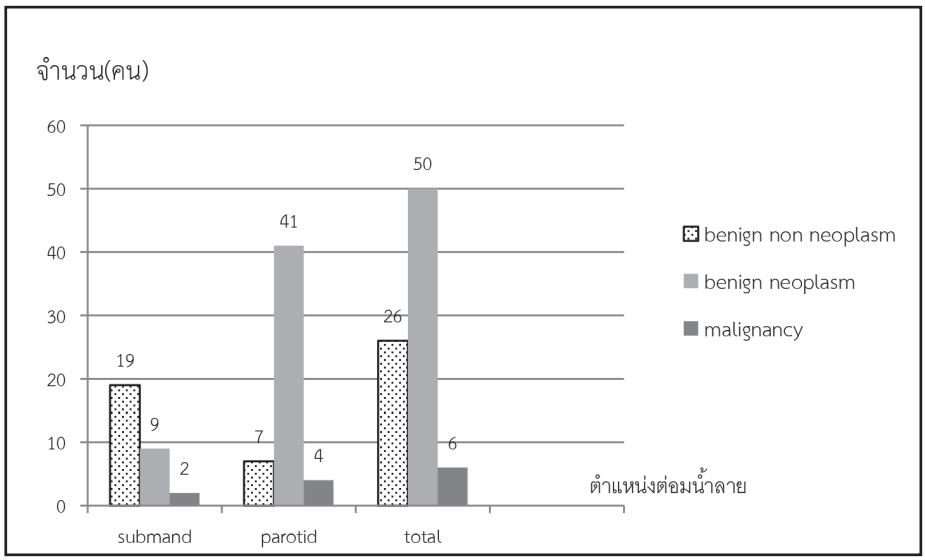

แผนภูมิที่ 4 แสดงโรคที่พบในต่อมน้ำลายหน้าหู และต่อมน้ำลายใต้ขากรรไกร

จากแผนภูมิที่ 4 พบว่าอุบัติการณ์ของโรคแตกต่างกัน ระหว่างต่อมน้ำลายทั้งสองกลุ่ม และในส่วนของต่อมน้ำลายหน้าหู สัดส่วนของการเป็นเนื้องอกแต่ไม่ใช่มะเร็ง เปรียบเทียบกับการไม่เป็นเนื้องอกมีความแตกต่างกันมากถึง 6 เท่า

ข้อมูลเปรียบเทียบความสอดคล้องระหว่างผล FNAC และผลตรวจทางพยาธิวิทยา โดยจัดให้กลุ่มที่มีผล FNAC สงสัยว่าเป็นมะเร็ง (suspicious) อยู่ในกลุ่มเดียวกันกับผล FNAC เป็นมะเร็ง (malignant) แสดงตามตารางที่ 4

นำมาวิเคราะห์ผลทางสถิติพบว่า ผล FNAC มีความแม่นยำในการวินิจฉัยมะเร็งต่อมน้ำลาย แสดงตามตารางที่ 5

ตารางที่ 4 เปรียบเทียบความสอดคล้องระหว่างผล FNAC และผลตรวจทางพยาธิวิทยา

FNAC	Histopathology		Total
	Malignant (P/S)	Benign (P/S)	(P/S)
Malignant or suspicious malignant (P/S)	3 (1/2)	1 (1/0)	4 (2/2)
Benign (P/S)	3 (3/0)	75 (47/28)	78 (50/28)
Total	6 (4/2)	76 (48/28)	82 (52/30)

P parotid gland, S submandibular gland

ตารางที่ 5 แสดงความแม่นยำของ FNAC ในการวินิจฉัยมะเร็งต่อมน้ำลาย

parameter	Values (percent)		
	parotid gland	submandibular gland	Total
Accuracy	92%	100%	95%
Sensitivity	25%	100%	50%
Specificity	98%	100%	99%
Positive predictive value	50%	100%	75%
Negative predictive value	94%	100%	96%

วิจารณ์

การทำ FNAC ที่ต่อมน้ำลาย เป็นหัตถการที่ทำกันอย่างแพร่หลาย เพราะสามารถทำได้รวดเร็ว ปลอดภัย ราคาไม่แพง และมีความน่าเชื่อถือในการวินิจฉัยก้อนที่ต่อมน้ำลาย[13] จากผลการศึกษาที่ผ่านมา ผล FNAC เพื่อวินิจฉัยมะเร็งต่อมน้ำลาย มีค่าความไว ร้อยละ 33-88 ความจำเพาะ ร้อยละ 94-97 และความแม่นยำ ร้อยละ 70-97 [5-11] ดังนั้นในปัจจุบันจึงเป็นที่ยอมรับว่าการทำ FNAC เป็นการตรวจคัดกรองผู้ป่วยที่มีก้อนที่ต่อมน้ำลายว่ามีโอกาสเป็นมะเร็ง และจำเป็นต้องได้รับการทำผ่าตัดหรือไม่ มีการศึกษาพบว่าการทำ FNAC ต่อมน้ำลาย ช่วยลดอัตราการผ่าตัดลงได้ถึงร้อยละ 30[14]

การศึกษานี้ ผู้ป่วยทุกรายได้รับการทำ FNAC โดยแพทย์เฉพาะทางโสต ศอ นาสิก โรงพยาบาลสมุทรสาคร ที่มีประสบการณ์ใช้หลักการและขั้นตอนการทำแบบเดียวกันในผู้ป่วยทุกราย พบว่ามีผู้ป่วยจำนวน 89 ราย ที่มีผลตรวจ FNAC ก่อนผ่าตัด ในจำนวนนี้มีผล FNAC ไม่เพียงพอในการอ่านผล (unsatisfactory specimens) 7 ราย (ร้อยละ 7.9) ใกล้เคียงกับหลายการศึกษาที่ผ่านมาร้อยละ 6-8[15-17] เหลือผู้ป่วยที่มีผล FNAC ที่สามารถอ่านผลได้ 82 ราย

ก้อนต่อมน้ำลายที่ไม่เป็นเนื้องอก (benign non-neoplasm) มีทั้งหมด 26 ราย คิดเป็นร้อยละ 32 ของผู้ป่วยทั้งหมด อยู่ในเกณฑ์ใกล้เคียงกับการศึกษาที่ผ่านมา (ร้อยละ 20-72.9)[12,18-20] โดยพบที่ตำแหน่ง submandibular gland บ่อยกว่าที่ต่อมน้ำลายหน้าหู โรคที่พบได้สูงสุดในกลุ่มนี้ คือ ต่อมน้ำลายอักเสบ (sialadenitis) พบว่ามีเพียง 1 ราย ที่ตำแหน่ง ต่อมน้ำลายหน้าหูมีผล FNAC ไม่สอดคล้องกับผลตรวจทางพยาธิวิทยา แต่ยังจัดอยู่ในกลุ่ม true negative โดยรายงานผล FNAC ไม่เป็นเนื้องอก แต่ผลตรวจทางพยาธิวิทยาเป็นต่อมน้ำลายอักเสบ อาจเนื่องจาก FNAC ได้เซลล์ไม่มากและอยู่ใน bloody smear จึงมีความคลาดเคลื่อนจากการแปลผลได้

กลุ่มที่เป็นเนื้องอกที่ไม่เป็นมะเร็ง (benign neoplasm) มีทั้งหมด 50 ราย คิดเป็นร้อยละ 61 ของผู้ป่วยทั้งหมด โดยพบตำแหน่งต่อมน้ำลายหน้าหูบ่อยกว่าตำแหน่งต่อมน้ำลายใต้ขากรรไกร โรคที่พบมากที่สุดคือ pleomorphic adenoma รองลงมา คือ Warthin's tumor ถือเป็นโรคที่พบบ่อยในกลุ่มเนื้องอกที่ไม่เป็นมะเร็ง (benign neoplasm) สอดคล้องกับการศึกษาที่ผ่านมาพบว่ามีเพียง 1 ราย ตำแหน่งต่อมน้ำลายหน้าหูเป็น false positive โดยรายงานผล FNAC เป็น suspicious malignancy, arising in mixed tumor แต่ผลตรวจทางพยาธิวิทยาเป็น pleomorphic adenoma เนื่องจากผล FNAC มีลักษณะ hypercellular smear และบางเซลล์มี enlarged

and pleomorphic nuclei นอกจากนี้ มี 1 ราย ตำแหน่งต่อมน้ำลายหน้าหูผล FNAC ไม่สอดคล้องกันกับผลตรวจทางพยาธิวิทยา แต่ยังจัดอยู่ในกลุ่ม true negative โดยผล FNAC suggest cystic lesion แต่ผลตรวจทางพยาธิวิทยาเป็น Warthin's tumor

Warthin's tumor เป็น benign salivary gland tumor ที่พบได้บ่อยเป็นอันดับสอง รองจาก pleomorphic adenoma โรคนี้มี cyst เป็นองค์ประกอบ จึงมีอีกชื่อว่า papillary cystadenoma lymphomatosum เนื่องจากผล FNAC ที่ได้มีส่วนประกอบที่เป็นเซลล์น้อย จึงทำให้การอ่านผลคลาดเคลื่อนได้

กลุ่มที่เป็นมะเร็ง มีทั้งหมด 6 ราย คิดเป็นร้อยละ 7 ของผู้ป่วยทั้งหมด สอดคล้องกับการศึกษาต่างๆ ที่ผ่านมา ซึ่งพบได้ร้อยละ 4-14[5-7,10] ตำแหน่งต่อมน้ำลายใต้ขากรรไกร 2 ราย และตำแหน่งต่อมน้ำลายหน้าหู 4 ราย โดยตำแหน่งต่อมน้ำลายใต้ขากรรไกรเป็น true positive ทั้ง 2 ราย นอกจากนี้ข้างที่พบเป็นมะเร็ง ส่วนใหญ่เป็นข้างซ้าย มีเพียง 1 ราย ที่ผลตรวจทางพยาธิวิทยาเป็น malignant lymphoma ตำแหน่งต่อมน้ำลายหน้าหูพบเป็นข้างขวา

True positive รายที่ 1 เป็น Mammary analogue secretory carcinoma (MAS) ของตำแหน่งต่อมน้ำลายหน้าหู เป็นโรคที่มีโอกาสพบได้น้อยมาก เพศชายพบได้บ่อยกว่าเพศหญิง อายุอยู่ในช่วง 21-75 ปี ตำแหน่งที่พบบ่อยที่สุดคือ ต่อมน้ำลายหน้าหู รักษาโดยการผ่าตัด สอดคล้องกับผู้ป่วยรายนี้ ซึ่งเป็นเพศชายอายุ 21 ปี มาด้วยมีก้อนที่ต่อมน้ำลายหน้าหู และได้รับการรักษาโดยการผ่าตัด

True positive อีก 2 ราย เป็น metastatic carcinoma ตำแหน่งต่อมน้ำลายใต้ขากรรไกร คิดเป็นร้อยละ 2.4 ใกล้เคียงกับการศึกษาในประเทศไทย[5] มีการศึกษาเกี่ยวกับมะเร็งที่กระจายมายังต่อมน้ำลาย พบว่าส่วนใหญ่เป็นชนิด squamous cell carcinoma (SCCA) การแยกสาเหตุของมะเร็งระหว่างชนิดที่เป็นที่ต่อมน้ำลาย (primary neoplasm) และชนิดที่กระจายมายังต่อมน้ำลาย (metastasis neoplasm) เป็นสิ่งจำเป็นเพื่อช่วยในการวางแผนการรักษา และลดการผ่าตัดที่ไม่จำเป็น ซึ่งโดยทั่วไปไม่สามารถใช้ผล FNAC เพียงอย่างเดียว จำเป็นต้องใช้ข้อมูลพื้นฐานจากการซักประวัติ ตรวจร่างกาย และตรวจค้นอื่นๆ เพิ่มเติม ในการศึกษานี้ พบว่าเป็นชนิด SCCA จากการตรวจเพิ่มเติม ได้รับการวินิจฉัยเป็น neck node of unknown primary เนื่องจากผล panendoscopy ไม่พบความผิดปกติ โดยผู้ป่วย 1 ใน 2 ราย ได้รับการรักษาด้วยการผ่าตัดต่อมน้ำลายใต้ขากรรไกร พร้อมกับต่อมน้ำเหลืองที่คอ (modified radical neck dissection) ในคราวเดียวกัน

False negative พบ 3 ราย (ร้อยละ 3.6) อยู่ในเกณฑ์เดียวกับการศึกษาที่ผ่านมาร้อยละ 2.2-4[5-7] จากการศึกษาของสถาบัน The College of American Pathologists (CAP) ใน Interlaboratory Comparison Program in Nongynecologic Cytology (NGC) พบว่าอัตราการเกิด false negative สูงในโรค lymphoma, acinic cell carcinoma, low-grade mucoepidermoid carcinoma และ adenoid cystic carcinoma[20] ซึ่งสอดคล้องกับการศึกษานี้

ผู้ป่วยรายที่ 1 ผล FNAC เป็น pleomorphic adenoma แต่ผลตรวจทางพยาธิวิทยาเป็น mucoepidermoid carcinoma ชนิด low grade ส่วนหนึ่งอาจมีสาเหตุจากผล FNAC ได้เซลล์ไม่มาก และมีเลือดปนเปื้อนในสิ่งส่งตรวจ (hemorrhagic background) มีเซลล์เสื่อม (degenerated epithelial cells) ระหว่างการทำการเจาะดูด และมีเซลล์อักเสบมาก[13] เป็นปัจจัยที่ทำให้การวินิจฉัย mucoepidermoid carcinoma จากผล FNAC มักทำได้ยาก โดยเฉพาะชนิด low grade มักมีผล FNAC ได้หลายแบบ เช่น ต่อมน้ำลายอักเสบ (sialadenitis) ถุงน้ำ (mucous retention cyst) Warthin's tumor และ pleomorphic adenoma[7] ดังนั้นควรแปลผลอย่างระมัดระวัง ถ้าได้ผล FNAC ดังกล่าว เนื่องจากอาจเป็น false negative

ผู้ป่วยรายที่ 2 ผล FNAC suspect benign salivary gland tumor ผลตรวจทางพยาธิวิทยา เป็น acinic cell carcinoma พบว่า FNAC มีเลือดปนเปื้อนในสิ่งส่งตรวจ (hemorrhagic background)

ผู้ป่วยรายที่ 3 มีโรคประจำตัวเป็นภูมิคุ้มกันบกพร่อง (AIDS) ผล FNAC เป็น acute and chronic inflammation ผลตรวจทางพยาธิวิทยาเป็น diffuse large B cell lymphoma อาจเกิดจากไม่พบลักษณะ atypia จากผล FNAC จึงมักทำให้ได้รับการวินิจฉัยยาก

จากผลการศึกษาวิจัยครั้งนี้ พบว่าผล FNAC เพื่อวินิจฉัยมะเร็งต่อมน้ำลาย มีความแม่นยำ ร้อยละ 95 ความไว ร้อยละ 50 ความจำเพาะ ร้อยละ 99 โอกาสที่ผู้ป่วยจะเป็นมะเร็งเมื่อผลตรวจเป็นบวก มีค่าร้อยละ 75 และโอกาสที่ผู้ป่วยจะไม่เป็นมะเร็งเมื่อผลตรวจเป็นลบ มีค่าร้อยละ 96 พบว่าผล FNAC ต่อมน้ำลายก่อนผ่าตัด มีความสอดคล้องกับผลตรวจทางพยาธิวิทยา หลังได้รับการผ่าตัดค่อนข้างสูง เมื่อเปรียบเทียบกับผลการศึกษาที่ผ่านมา[5-11]

เมื่อนำข้อมูลที่ได้มาวิเคราะห์แยกตามตำแหน่งของต่อมน้ำลาย พบว่าค่าความไวของ FNAC ในตำแหน่งต่อมน้ำลายหน้าหู (ร้อยละ 25) ต่ำกว่าต่อมน้ำลายใต้ขากรรไกร (ร้อยละ 100) และยังพบว่าอุบัติการณ์ของโรคแตกต่างกัน ระหว่างต่อมน้ำลายทั้งสองกลุ่มอีกด้วย โดยต่อมน้ำลายใต้ขากรรไกร จะพบก้อนต่อมน้ำลายที่ไม่เป็นเนื้องอกเป็นส่วนมาก แต่ต่อมน้ำลายหน้าหู จะพบเป็นเนื้องอกแต่ไม่ใช่มะเร็งมากกว่า เนื่องจากการอักเสบของต่อมน้ำลายหน้าหู อาจวินิจฉัยแยกโรคจากอาการทางคลินิก ประกอบกับผลเจาะเลือดโดยไม่ต้องทำ FNA เช่นอาจเห็นลักษณะบวมทั้งต่อม โดยไม่คลำก้อนเนื้องอกหรือต่อมน้ำเหลือง ต่างกับต่อมน้ำลายใต้ขากรรไกร ซึ่งเมื่อมีการอักเสบอาจจะบวมเป็นก้อนกลมคล้ายคลึงกับก้อนเนื้องอก หรือต่อมน้ำเหลือง ทำให้ผู้ป่วยบางรายอาจต้องทำ FNA เพื่อทำการแยกโรคให้ชัดเจน นอกจากนี้การอ่านผลแยกระหว่างมะเร็ง และเนื้องอกที่ไม่ใช่มะเร็ง ทำได้ยากกว่าแยกการอักเสบจากมะเร็ง ความแตกต่างของอุบัติการณ์ของโรคระหว่างต่อมน้ำลายทั้งสองกลุ่มดังกล่าว จึงส่งผลต่อความไวและความจำเพาะ[21] ผลของ FNAC ต่อการวินิจฉัยโรคมะเร็งต่อมน้ำลาย ทำให้ต่อมน้ำลายหน้าหูมีความไวน้อยกว่า submandibular gland เมื่อเทียบระหว่างต่อมน้ำลายทั้งสองแห่ง และยังพบว่าอาจส่งผลกับการศึกษาเมื่อเปรียบเทียบกับงานวิจัยอื่นๆ

จากการศึกษานี้ พบว่าตำแหน่งต่อมน้ำลายใต้ขากรรไกร มีก้อนต่อมน้ำลายที่ไม่เป็นเนื้องอก เป็น 2 เท่าของกลุ่มเป็นเนื้องอกแต่ไม่ใช่มะเร็ง ค่อนข้างสูงเมื่อเปรียบเทียบกับการศึกษาที่ผ่านมา ซึ่งพบก้อนต่อมน้ำลายที่ไม่เป็นเนื้องอกได้มากกว่ากลุ่มเป็นเนื้องอกแต่ไม่ใช่มะเร็ง ไม่มากนัก[6] จึงอาจทำให้ค่าความแม่นยำ ความไว และความจำเพาะสูงกว่าการศึกษาอื่นๆ ส่วนตำแหน่งต่อมน้ำลายหน้าหู จากการศึกษานี้พบกลุ่มเป็นเนื้องอกแต่ไม่ใช่มะเร็งเป็น 6 เท่าของก้อนต่อมน้ำลายที่ไม่เป็นเนื้องอก ถือเป็นสัดส่วนที่สูงมากเมื่อเปรียบเทียบกับการศึกษาที่ผ่านมาซึ่งพบเพียง 3 เท่า[6,22] นอกจากนี้ยังมีความชุกของ malignancy ต่ำ เมื่อเทียบกับการศึกษาที่ผ่านมา[8-10] จึงทำให้ค่าความไวของตำแหน่งต่อมน้ำลายหน้าหูต่ำกว่าการศึกษาที่ผ่านมา[23,24] และยังส่งผลต่อค่า PPV ที่ลดลงเช่นกัน[25, 26]

ข้อมูลดังกล่าวสามารถนำมาใช้ประโยชน์ในการให้ข้อมูลแก่ผู้ป่วย ในกรณีที่ผล FNAC เป็นมะเร็งทั้งในตำแหน่งต่อมน้ำลายใต้ขากรรไกร และต่อมน้ำลายหน้าหู ซึ่งมีค่าความจำเพาะสูงทำให้ผู้ป่วยตัดสินใจรับการผ่าตัดได้ง่ายขึ้น ช่วยในการพิจารณาเลือกการสืบค้นเพิ่มเติม เช่น ภาพถ่ายรังสี ช่วยในการวางแผนขอบเขตการผ่าตัด เช่น ตำแหน่งต่อมน้ำลายหน้าหู เพื่อให้ได้ free margin นอกจากนี้ ยังช่วยประเมินภาวะแทรกซ้อนจากการผ่าตัดได้ดียิ่งขึ้น

สำหรับผู้ป่วยที่มีผล FNAC ไม่เป็นมะเร็ง ถ้าเป็นที่ตำแหน่งต่อมน้ำลายใต้ขากรรไกร ซึ่งมีค่าความไวสูง สามารถช่วยลดอัตราการผ่าตัดในผู้ป่วยกลุ่มที่มีความเสี่ยงสูง เช่น อายุมาก มีโรคประจำตัวหลายอย่าง

ซึ่งอาจเกิดภาวะแทรกซ้อนจากการดมยาสลบหรือจากการผ่าตัดค่อนข้างสูง แต่ถ้าเป็นที่ตำแหน่งต่อมน้ำลายหน้าหู ซึ่งมีค่าความไวค่อนข้างต่ำ ควรแปลผลด้วยความระมัดระวัง และให้ความสำคัญกับรายละเอียดของผล FNAC ที่ได้ โดยเฉพาะอย่างยิ่งในกรณีที่ได้เซลล์น้อย มีเซลล์เสื่อม (degenerated epithelial cells) และมีเลือดปนเปื้อนในสิ่งส่งตรวจ (hemorrhagic background) นอกจากนี้ อาการก้อนโตเร็ว ตรวจพบต่อมน้ำเหลืองที่คอโต หน้าเบี้ยว จะช่วยให้ตระหนักถึงมะเร็งมากขึ้น และการสืบค้นเพิ่มเติม เช่น ภาพถ่ายรังสี หรือการทำ ultrasound-guided FNA จะช่วยเพิ่มความไวในการวินิจฉัยมะเร็งต่อมน้ำลายได้มากขึ้นเช่นกัน[23,27]

สรุป

ผล FNAC มีความจำเพาะ และความแม่นยำสูงในการวินิจฉัยมะเร็งต่อมน้ำลาย จึงเป็นประโยชน์อย่างยิ่งในการอธิบายแนวทางในการรักษาให้กับผู้ป่วย และสามารถหลีกเลี่ยงการผ่าตัดที่ไม่จำเป็น โดยเฉพาะที่ตำแหน่งต่อมน้ำลายใต้ขากรรไกร นอกจากนี้ในกรณีที่ผล FNAC เป็นมะเร็ง ทั้งตำแหน่งต่อมน้ำลายใต้ขากรรไกร และต่อมน้ำลายหน้าหู มีประโยชน์ในการช่วยให้ผู้ป่วยตัดสินใจรับการผ่าตัดได้ง่ายขึ้น วางแผนการผ่าตัดทั้งในแง่ของการเตรียมผู้ป่วย ขอบเขตการทำผ่าตัด และช่วยประเมินภาวะแทรกซ้อนจากการผ่าตัด อีกทั้งเป็นหัตถการที่ปลอดภัยสูง ราคาไม่แพง ทำได้ง่าย สามารถทำที่แผนกผู้ป่วยนอกได้ อย่างไรก็ตาม เนื่องจากค่าความไวตำแหน่งต่อมน้ำลายหน้าหูค่อนข้างน้อย จึงควรแปลผล FNAC อย่างระมัดระวัง และยังคงต้องใช้ข้อมูลพื้นฐานจากการซักประวัติ ตรวจร่างกาย ประกอบการวินิจฉัยและวางแผนการรักษา หรืออาจทำการตรวจสืบค้นเพิ่มเติม เช่น ภาพถ่ายรังสี หรือ ultrasound-guided FNA ในผู้ป่วยบางราย

กิตติกรรมประกาศ

ขอขอบคุณ นพ.นฤวัต เกสรสุคนธ์ ผู้ตรวจสอบทบทวนงานวิจัย ขอขอบคุณ นพ. โมลี วนิชสุวรรณ ผู้อำนวยการโรงพยาบาลสมุทรสาคร ขอขอบคุณแพทย์และเจ้าหน้าที่แผนกโสต ศอ นาสิก โรงพยาบาลสมุทรสาคร และเจ้าหน้าที่ห้องบัตรทุกท่าน ผู้ให้การสนับสนุนในการทำงานวิจัยครั้งนี้

เอกสารอ้างอิง

1. Khandekar MM, Kavatkar AN, Patankar SA, et al. FNAC of salivary gland lesions with histopathological correlation. Indian J Otolaryngol Head Neck Surg 2006;58:246-8.
2. Buley ID, Roskell DE. Fine-needle aspiration cytology in tumor diagnosis: uses and limitations. Clin Oncol (R Coll Radiol) 2000;12:166-71.
3. Zhang S, Bao R, Bagby J, et al. Fine needle aspiration of salivary glands: 5-year experience from a single academic center. Acta Cytol 2009;53:375-82.
4. Stewart CJ, MacKenzie K, McGarry GW, et al. Fine-needle aspiration cytology of salivary gland: a review of 341 cases. Diagn Cytopathol 2000;22:139-46.
5. Nguansangiam S, Jesdapatarakul S, Dhanarak N, et al. Accuracy of fine needle aspiration cytology of salivary gland lesions: routine diagnostic experience in Bangkok, Thailand. Asian Pac J Cancer Prev 2012;13:1583-8.
6. Ameli F, Baharoom A, Md Isa N, et al. Diagnostic challenges in fine needle aspiration cytology of salivary gland lesions. Malays J Pathol 2015;37:11-8.

7. Gupta R, Dewan D, Kumar D, et al. Fine-needle aspiration cytology (FNAC) of salivary gland lesions with histopathological correlation in a district hospital of Jammu region. Indian J Pathol Oncol 2016;3:32-7.
8. Gudmundsson JK, Ajan A, Abtahi J. The accuracy of fine-needle aspiration cytology for diagnosis of parotid gland masses: a clinicopathological study of 114 patients. J Appl Oral Sci 2016;24:561-7.
9. Bini F, Janhvi JB, Hiran KR. Reliability of Fine Needle Aspiration Cytology in salivary neoplasms: surgeon's perspective. Amrita J Med 2014;10:23-9.
10. Hossain MA, Alam Z, Haque R, et al. Role of fine needle aspiration cytology in the preoperative diagnosis of malignancy in parotid and submandibular gland neoplasm. Bangladesh J Otorhinolaryngol 2013;19:110-8.
11. Venkateshwar P, Shalini T. Role of fine needle aspiration cytology in parotid tumours. Int J Adv Res 2015;3;1717-20.
12. Piccioni LO, Fabiano B, Gemma M, et al. Fine-needle aspiration cytology in the diagnosis of parotid lesions. Acta Otorhinolaryngol Ital 2011;31:1-4.
13. Singh Nanda KD, Mehta A, Nanda J. Fine-needle aspiration cytology: a reliable tool in the diagnosis of salivary gland lesions. J Oral Pathol Med 2012;41:106-12.
14. Qizilbash AH, Sianos J, Young JE, et al. Fine needle aspiration biopsy cytology of major salivary glands. Acta Cytol 1985;29:503-12.
15. Song IH, Song JS, Sung CO, et al. Accuracy of Core Needle Biopsy Versus Fine Needle Aspiration Cytology for Diagnosing Salivary Gland Tumors. J Pathol Transl Med 2015;49:136-43.
16. Jain R, Gupta R, Kudesia M, et al. Fine needle aspiration cytology in diagnosis of salivary gland lesions: A study with histologic comparison. Cytojournal 2013;10:5.
17. Omhare A, Singh SK, Nigam JS, et al. Cytohistopathological study of salivary gland lesions in bundelkhand region, uttar pradesh, India. Patholog Res Int 2014;2014:804265.
18. Mihashi H, Kawahara A, Kage M, et al. Comparison of preoperative fine-needle aspiration cytology diagnosis and histopathological diagnosis of salivary gland tumors. Kurume Med J 2006;53:23-7.
19. Iqbal M, Anwar K, Ihsanullah, et al. The diagnostic value of fine needle aspiration cytology in masses of the salivary glands. JPMI 2011;25:73-7.
20. Hughes JH, Volk EE, Wilbur DC, et al. Pitfalls in salivary gland fine-needle aspiration cytology: lessons from the College of American Pathologists Interlaboratory Comparison Program in Nongynecologic Cytology. Arch Pathol Lab Med 2005;129: 26-31.
21. Parikh R, Mathai A, Parikh S, et al. Understanding and using sensitivity, specificity and predictive values. Indian J Ophthalmol 2008;56:45-50.

22. Laishram RS, Kumar KA, Pukhrambam GD, et al. Pattern of salivary gland tumors in Manipur, India: A 10 year study. South Asian J Cancer 2013;2:250-3.
23. Fassnacht W, Schmitz S, Weynand B, et al. Pitfalls in preoperative work-up of parotid gland tumours: 10-year series. B-ENT 2013;9:83-8.
24. Grimes DA, Schulz KF. Uses and abuses of screening tests. Lancet 2002;359:881-4.
25. Maxim LD, Niebo R, Utell MJ. Screening tests: a review with examples. Inhal Toxicol 2014;26:811-28.
26. Feinstein AJ, Alonso J, Yang SE, et al. Diagnostic Accuracy of Fine-Needle Aspiration for Parotid and Submandibular Gland Lesions. Otolaryngol Head Neck Surg 2016;155:431-6.
27. Liu CC, Jethwa AR, Khariwala SS, et al. Sensitivity, Specificity, and Posttest Probability of Parotid Fine-Needle Aspiration: A Systematic Review and Meta-analysis. Otolaryngol Head Neck Surg 2016;154:9-23.