เอกซเรย์คอมพิวเตอร์และการใช้ประโยชน์

บังอร ลำยองเสถียร

วิทยาการและเทคโนโลยีที่มีราคาแพงด้านเอกซเรย์คอมพิวเตอร์ ได้วิวัฒนาการไปไกลมากในช่วงเวลา 20 ปีที่ผ่านมา หลังจากที่ Godfrey Hounsfield วิศวกรชาวอังกฤษแห่งบริษัทอีเอ็มไอได้สร้าง EMI. Head Scanner เป็นเครื่องแรกเมื่อ ค.ศ. 1970 เป็นต้นมา

เอกซเรย์คอมพิวเตอร์หรือ computed tomography (CT) จัดเป็นเอกซเรย์ชนิดหนึ่งที่ได้วิวัฒนาการนำหลักการทางฟิสิกส์ วิศวกรรม และคอมพิวเตอร์เข้ามาในระบบการทำงาน ทำให้ประสิทธิภาพการถ่ายภาพ ความเร็วในการเก็บข้อมูลความเข้มและการคำนวณสร้างภาพสูงกว่าเอกซเรย์ธรรมดา

หลักการทำงานของเครื่องเอกซเรย์คอมพิวเตอร์

ในเอกซเรย์ธรรมดา รังสีเอกซ์ผ่านตัวผู้ป่วย มีฟิล์มเอกซเรย์มารองรับรังสี เมื่อนำฟิล์มนั้นไปล้าง เราจะได้ภาพเอกซเรย์เพื่อการวินิจฉัยได้ทันที แต่ในเอกซเรย์คอมพิวเตอร์แทนที่จะนำฟิล์มเอ็กซเรย์มารองรับ กลับนำหัววัด (detector) มารองรับรังสีเอกซ์ที่ผ่านจากตัวผู้ป่วย รังสีเอกซ์ทั้งหมดที่ตกลงบนหัววัดนี้ 90% จะถูกดูดกลืนแล้วเปลี่ยนเป็นสัญญาณไฟฟ้า เพื่อส่งต่อไปยังหน่วยคอมพิวเตอร์

ตารางที่ 1 แสดงวิวัฒนาการของเครื่องเอกซเรย์คอมพิวเตอร์

Generation	Tube	Detector	X-ray beam	Type of movement	Scan time
First-generation	1	1	pencil	translate-rotate	3-5 mins.
Second-generation	1	5-30	fan 3-10	translate-rotate	18-20 sec
Third-generation	1	250-500	fan 30-90	rotate	3-5 sec
Fourth-generation	1	600-1,000	fan	rotate	1-3 sec
Fifth-generation	1	1000	fan	rotate	.033-.05 sec

หน่วยคอมพิวเตอร์เป็นส่วนสำคัญมาก เพราะข้อมูลความเข้มของรังสีเอ็กซ์จำนวนมากที่ส่งมาจากหัววัดต้องอาศัยคอมพิวเตอร์เป็นตัวคำนวณและสร้างภาพตามทฤษฎีการสร้างภาพที่สลับซับซ้อน นอกจากนี้คอมพิวเตอร์ยังเป็นตัวควบคุมการทำงานของเครื่องทั้งระบบ ตั้งแต่การจัดเตรียม

กลุ่มงานรังสีวิทยา โรงพยาบาลศูนย์ราชบุรี

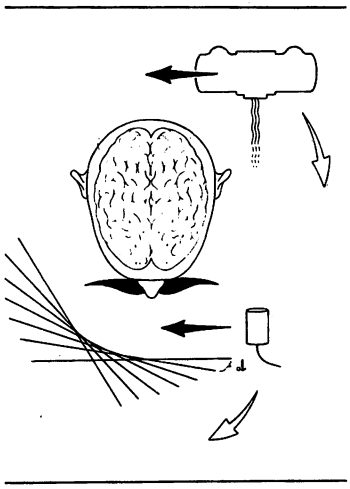

รูปที่ 1 แสดงการทำงานของสแกนเนอร์รุ่นที่หนึ่ง[1] ใช้รังสีเอกซ์ลำแคบ หัววัดหัวเดียว การหมุนของหลอดและหัววัดเป็นแบบเคลื่อน-หมุน (translate-rotate mode)

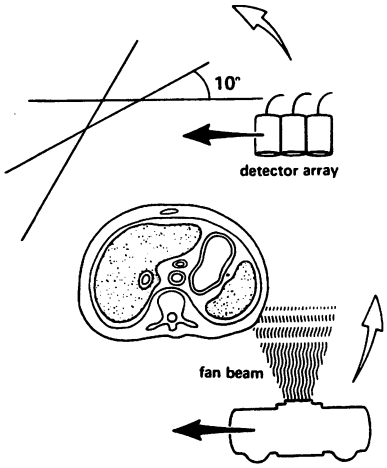

รูปที่ 2 การทำงานของสแกนเนอร์รุ่นที่สอง[1] ใช้ลำรังสีเอกซ์แบบพัด หัววัดหลายอันเรียงติดกันเป็นแนวตรง การหมุนของหลอดและหัววัดเป็นแบบเคลื่อน-หมุน

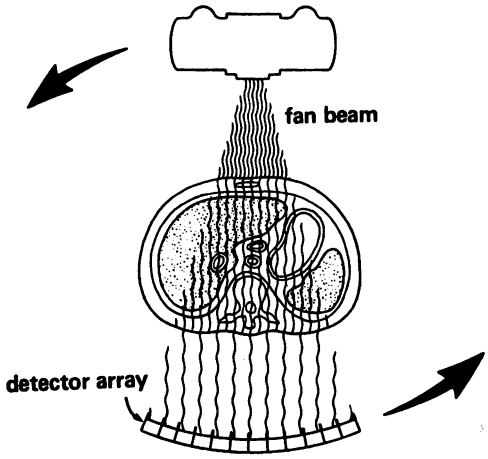

รูปที่ 3 การทำงานของสแกนเนอร์รุ่นที่สาม[1] ลำรังสีเอกซ์แบบพัดที่ทำมุมกว้าง 30-90 องศา หัววัดหลายอันเรียงติดกันบนส่วนโค้งของวงกลม หลอดและหัววัดหมุนรอบตัวผู้ป่วย (rotate only)

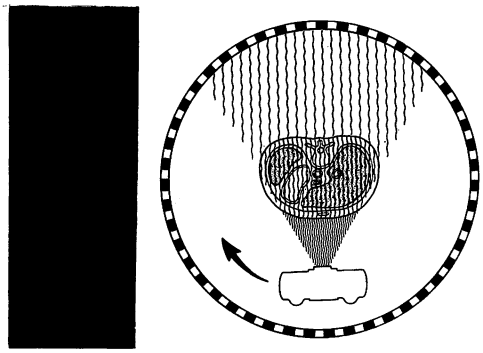

รูปที่ 4 การทำงานของสแกนเนอร์รุ่นที่สี่[1] หลอดเอกซเรย์หมุนรอบตัวผู้ป่วย (rotate - mode) โดยมีหัววัดเรียงตรึงแน่นเป็นวงกลมรอบตัวผู้ป่วย

ข้อมูลผู้ป่วย เช่น ชื่อผู้ป่วย เลขประจำตัว อายุ เพศ ฯลฯ การจัดเตรียมข้อมูลเกี่ยวกับการทำงานของเครื่อง เช่น เทคนิคที่ใช้ ตำแหน่งของเตียง ความหนาของอวัยวะที่สแกน การวัดความเข้มของภาพที่ได้เป็นเลขที่ ซีที ในหน่วยของเฮ้าส์ฟิลด์ (Hounsfield unit) เป็นต้น ข้อมูลความเข้มรังสีเอกซ์หลังจากถูกเปลี่ยนเป็นสัญญาณทางคอมพิวเตอร์แล้ว

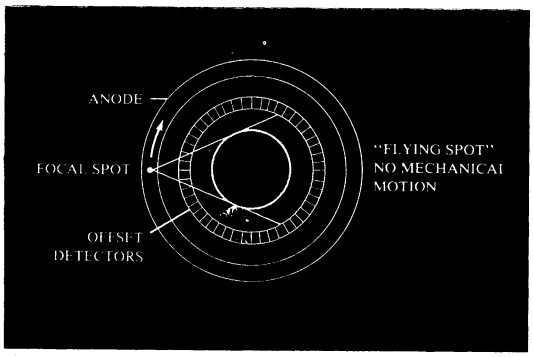

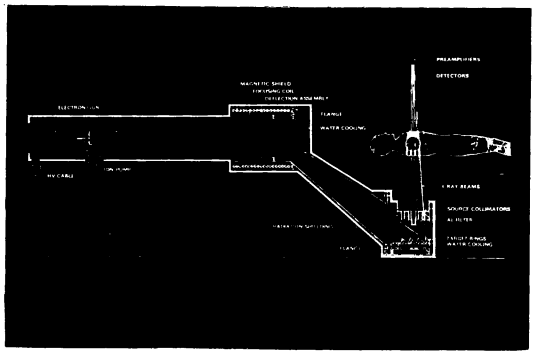

รูปที่ 5-6 ลักษณะสำคัญของสแกนเนอร์รุ่นที่ห้า [2] หัววัดตรึงแน่นเป็นวงกลมจำนวนมาก หลอดรังสีเอกซ์ขนาดใหญ่กว่าหลอดทั่วไป โดยมีแอโนด (anode) เป็นรูปวงกลมล้อมรอบตัวผู้ป่วย เมื่อยิงอีเล็กตรอนจากแคทโทด (cathode) ซึ่งอยู่ไกลออกไปจากตัวผู้ป่วยเข้าใส่แอโนดเพื่อให้รังสีเอกซ์ออกมาแล้วบิดลำอีเล็กตรอนไปเพื่อให้จุดโฟกัสเคลื่อนที่ (flying-spot) เหมือนการเคลื่อนที่ของหลอดเอกซเรย์ในรุ่นที่สามและสี่

จะถูกเก็บเข้าจานแม่เหล็ก (magnetic disc) คอมพิวเตอร์จะนำข้อมูลนี้ออกมาแล้วใช้คำนวณสร้างภาพ ภาพที่สร้างเสร็จแล้วจะถูกส่งต่อไปยังหน่วยแสดงภาพทันทีหรือจะเก็บภาพไว้ ก่อน เมื่อต้องการดูภาพจะเรียกออกมาดูทางจอมอนิเตอร์ ภาพที่ต้องการสามารถบันทึกลงบนแผ่นฟิล์มเอกซเรย์โดยผ่านกล้องมัลติฟอร์แม็ท (multiformat imager) โดยในฟิล์ม หนึ่งแผ่นสามารถบันทึกภาพได้หลายภาพ

ส่วนประกอบของเครื่องเอกซเรย์คอมพิวเตอร์

1. Scanner system ประกอบด้วย หลอดเอกซเรย์ หัววัด (detector) collimator เตียง และเครื่องกำเนิดรังสีเอกซ์ (X-ray generator)

2. Image reconstruction ประกอบด้วย คอมพิวเตอร์เป็นหัวใจสำคัญ เครื่องเอกซเรย์คอมพิวเตอร์สมัยก่อนมีราคาแพงมากเพราะคอมพิวเตอร์ราคาแพง อาจแพงถึงหนึ่ง

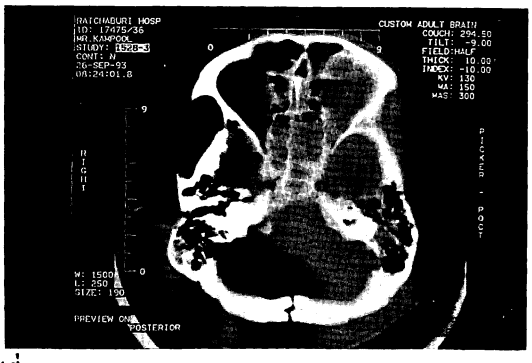

รูปที่ 7 Fracture middle cranial fossa: Axial scan of base of skull in bone window setting showed fracture line extending from right middle cranial fossa into ethmoid sinus. This fracture was not seen in plain skull radiography.

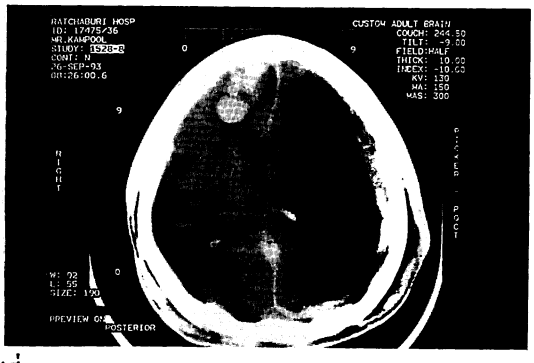

รูปที่ 8 Traumatic intracerebral hematoma: Acute subdural hematoma was demonstrated by a peripheral zone of increase density following the surface of the brain, a concave inner margin with compression effect on left lateral ventricle producing midline shifting to the right. A large hemorrhagic component with surrounding edema also noted in right frontal lobe.

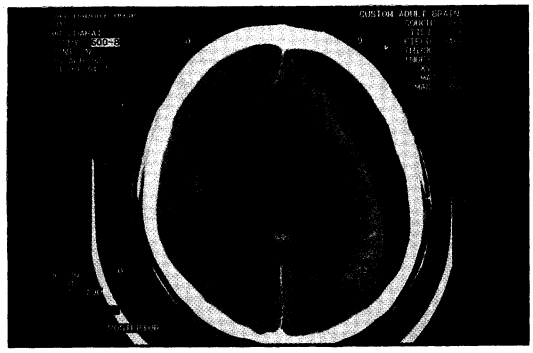

รูปที่ 9 Chronic subdural hematoma (left): Hypodense sickle-like shape under the calvaria with compression effect on left lateral ventricle and adjacent cortical sulci.

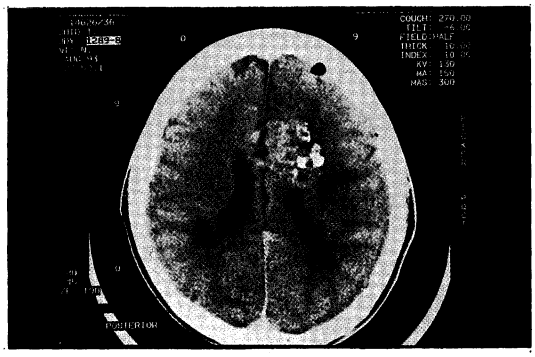

A

B

รูปที่ 10 Arteriovenous malformation (AVM): (A). Zone of inhomogeneous isodensity with calcified focus and compression of left lateral ventricle in the plain scan. (B). Vascular knot with homogeneous contrast enhancement .

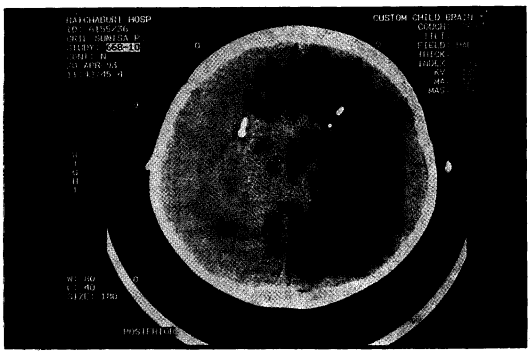

A

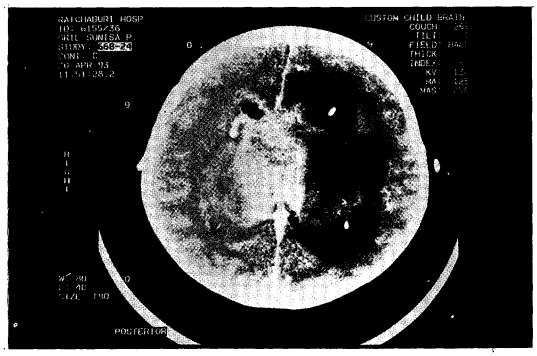

B

รูปที่ 11 Brain tumor : (A). Glioblastoma originated in middle section of the corpus callosum. (B). Mass lesion of inhomogeneous density and patchy contrast enhancement. Dilation of lateral ventricles still noted after shunting.

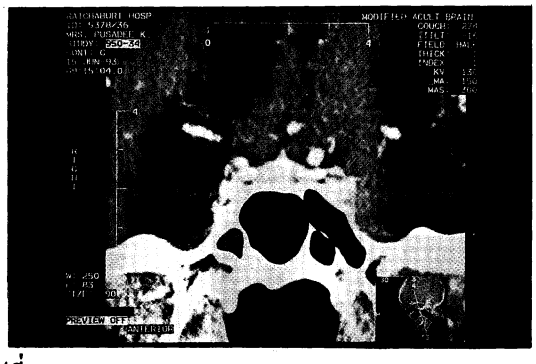

รูปที่ 12 Microadenoma of Pituitary gland(coronal section): Small intrasella left side tumor in amenorrhea-galactorrhea syndrome.

A

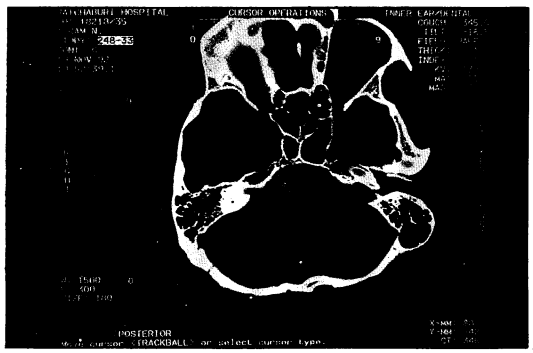

B

รูปที่ 13 Acoustic neuroma: (A,B) Large acoustic neuroma on the left with contrast enhancement and widening of left internal auditory canal.

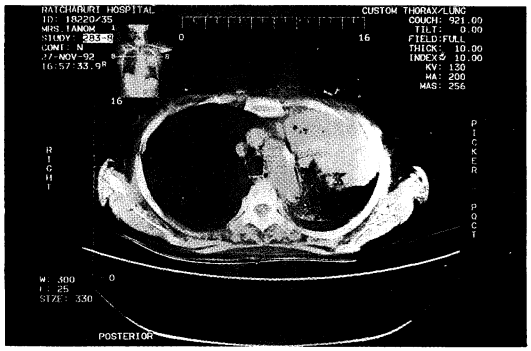

A

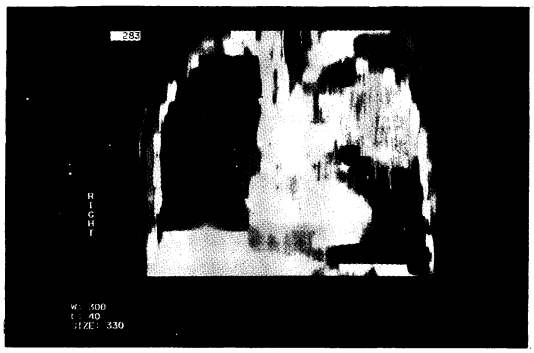

C

B

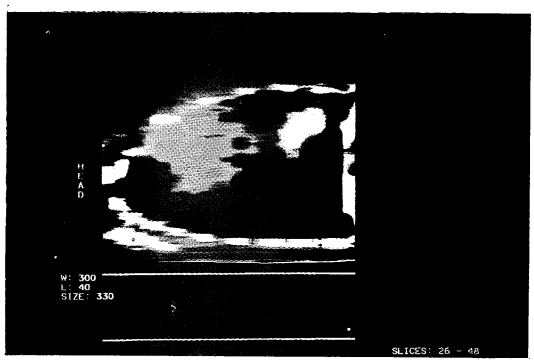

D

รูปที่ 14 CA.lung : (A). Large soft tissue attenuation tumor of anteriror segment of left upper lobe showed broad surface contact with the viseral pleura. No rib destruction seen. (B). After intravenous injection, minimal peripheral in homogeneous enhancement of the tumor seen. No invasion of the mediastinal fat showed in this section. (C). coronal (D). sagital reformation.

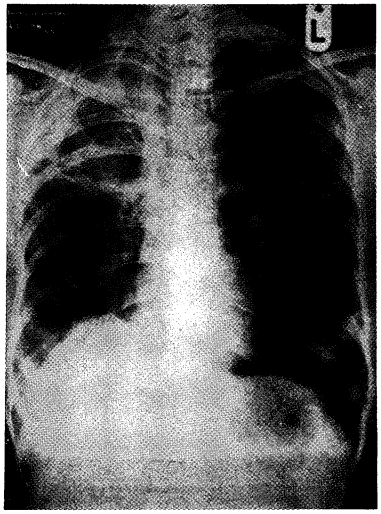

A

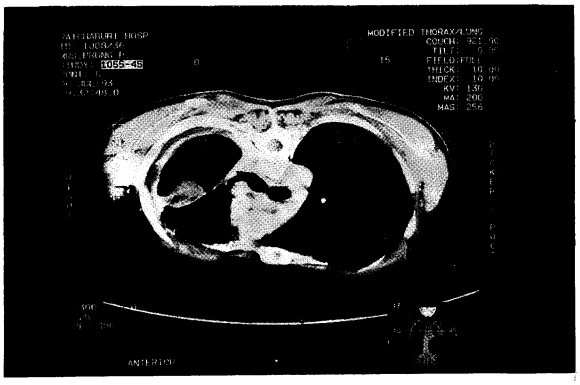

C

รูปที่ 15 Fungal ball : (A). Chest PA. showed patchy infiltration with cavity formation in right upper lobe. Inhomogeneous soft tissue density mass also noted intracavitary. (B). CT. scan in supine position revealed nonenhanced soft tissue attenuation mass located in posterior aspect of the cavity. (C). Prone position CT. scan, the soft tissue mass shown to move to anterior aspect of the cavity.

B

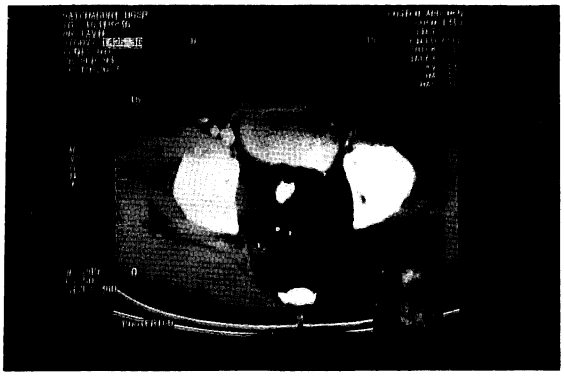

รูปที่ 16 Herniated disc C4/C5: Plain CT. showed herniated disc fragment in the epidural space.

รูปที่ 17 Hepatoma: A large well-defined low attenuated mass occupied in posterior haft of right lobe. Central area of necrosis was also noted.

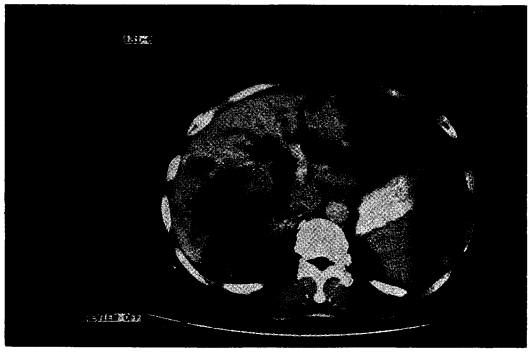

รูปที่ 18 Cholangiocarcinoma of common hepatic duct: CT. scan of porta hepatis level. The right and left intrahepatic ducts and their teritories are grossly dilated. A well-defined soft tissue denssity mass noted just lateral to porta hepatis.

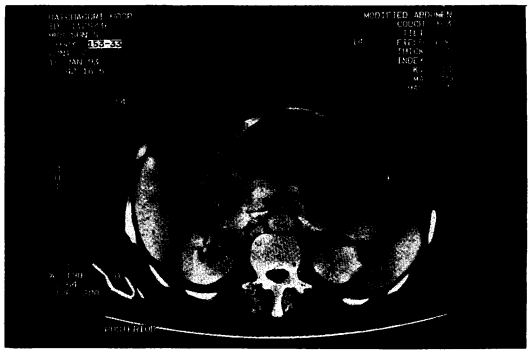

รูปที่ 19 Pseudocyst of pancreas: Large, sharply marginated pseudocyst occupied in subacute pancreatitis in the body of pancreas. The cyst wall became cleary enhanced.

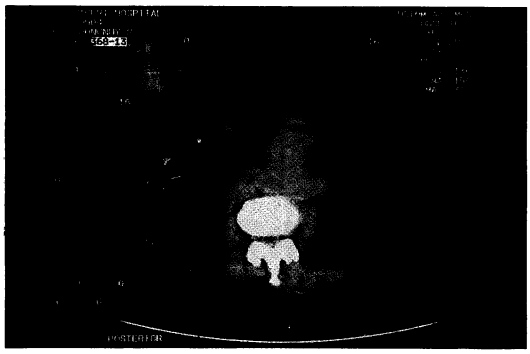

A

B

รูปที่ 20 Aortic aneurysm: (A). Precontrast scan. The atheromatous plague cannot be distinctly separated from the aortic lumen. (B). Postcontrast scan,coronal and sagital reconstruction. The irregular aortic lumen is now clearly differentiated from the nonenhancing atheromatous plague.

A

B

รูปที่ 21

C

รูปที่ 21 Presacral teratoma : (A). A large lobulated mass in presacral space noted composed of solid, fatty and calcific foci. (B). Inhomogeneous contrast enhancement at periphery of the mass is present. (C). No bony destruction in bone window setting was seen.

ในสามของราคาเครื่อง แต่ปัจจุบันเทคโนโลยีได้พัฒนาขึ้นมาก มีผู้นิยมใช้มากทำให้ราคาถูกลง

3. Display system จะประกอบด้วยตัวคอนโทร (control console) ซึ่งมีจอทีวีเป็นตัวแสดงภาพหลังจากที่คอมพิวเตอร์คำนวณและสร้างภาพเสร็จแล้ว ระยะเวลาหลังจากสแกนเสร็จจนภาพปรากฏบนจอทีวีเรียก reconstruction time ซึ่งจะต่างกันสำหรับเครื่องของแต่ละบริษัท เครื่องที่มีประสิทธิภาพสูงจะมีเวลารีคอนสตรั๊กชั่นสั้น แต่ราคาแพงกว่า ภาพบนจอทีวีสามารถวัดขนาด ปริมาตร วัดความเข้ม หรือแสดงภาพกราฟได้ ภาพที่ได้สามารถเก็บลงบน floppy disks หรือ magnetic tapes ซึ่งสามารถเรียกกลับมาดูได้เมื่อต้องการ ภาพที่ต้องการยังสามารถถ่ายลงบนฟิล์มเอกซเรย์โดยใช้กล้องมัลติฟอร์แม็ทธรรมดา หรือกล้องเลเซอร์ซึ่งให้ภาพเอกซเรย์ที่คมชัดกว่า

การเตรียมผู้ป่วย

เอกซเรย์คอมพิวเตอร์สามารถแยกความแตกต่างของเนื้อเยื่อต่าง ๆ ได้ดีกว่าเอกซเรย์ธรรมดา การฉีดสารทึบรังสี การดื่มหรือการสวนสารทึบรังสีจะช่วยให้สามารถแยกอวัยวะต่าง ๆ ได้ชัดเจนยิ่งขึ้น ดังนั้นในรายที่ไม่เร่งด่วน ควรให้คนไข้งดอาหารและน้ำ 6 ช.ม. ก่อนทำสแกน

วงการแพทย์ได้อาศัยความเจริญก้าวหน้าทางเทคโนโลยีของเครื่องเอกซเรย์คอมพิวเตอร์ในการพัฒนาความสามารถในการรักษาไปได้อีกระดับหนึ่ง เนื่องจากภาพเอกซเรย์คอมพิวเตอร์เป็นภาพที่ให้รายละเอียดของอวัยวะต่าง ๆ ได้ชัดเจนมาก สามารถแยกความทึบของเนื้อเยื่อต่าง ๆ อวัยวะแต่ละส่วนไม่ซ้อนทับกันเหมือนในภาพเอกซเรย์ธรรมดา รูปที่ 7-21 เป็นตัวอย่างภาพเอกซเรย์คอมพิวเตอร์บางส่วนของกลุ่มงานรังสีวิทยาโรงพยาบาลศูนย์ราชบุรีที่ได้ให้บริการในรอบปีที่ผ่านมา

เอกสารอ้างอิง

1. Bushong Sc. Radiologic science for technologists. St. Louis: C.V. Mosby Company, 1988 : 385-408.
2. มานัส มงคลสุข. พื้นฐานทางฟิสิกส์. กรุงเทพฯ : ไพศาลศิลป์การพิมพ์, บทที่ 3 หน้าที่ 31-32.